

Nhân một trường hợp suy hô hấp cấp nặng do sa van hai lá cấp không đáp ứng với điều trị thường quy được hỗ trợ V-V ECMO và phẫu thuật thay van cấp

Bùi Đức Phú*, Nguyễn Quang Thắng*, Nguyễn Đăng Tuân*, Lê Văn Bình*, Nguyễn Ngọc Quang*
Lê Thái Bảo*, Trần Trường Giang*, Nguyễn Công Hòa*, Nguyễn Sinh Hiền**

Bệnh viện Vinmec Times City*

Viện Tim Hà Nội**

TÓM TẮT

Ca lâm sàng: Người bệnh nam 69 tuổi nhập Khoa Cấp cứu (KCC) Bệnh viện Quốc tế Vinmec vì khó thở, sốt và ho khan và sau đó tình trạng khó thở tăng dần, người bệnh (NB) được làm các xét nghiệm, được chẩn đoán ban đầu “suy hô hấp cấp – viêm phổi nặng/tăng huyết áp) và được xử trí ban đầu với thở oxy và kiểm soát huyết áp (HA) và dùng kháng sinh, nhưng tình trạng không cải thiện, tiếp theo đó người bệnh được chuyển lên khoa hồi sức tích cực (HSTC). Tại Khoa HSTC, NB được chẩn đoán “suy hô hấp cấp theo dõi viêm phổi nặng/tăng huyết áp, ngay sau đó tình trạng suy hô hấp diễn biến nặng, phù phổi cấp và tăng huyết áp. NB được xử trí thở máy xâm nhập, thở máy xâm nhập phương thức kiểm soát, kiểm soát HA, dùng thuốc vận mạch và thuốc tăng co bóp cơ tim (sau can

thiệp thở máy xâm nhập NB vẫn suy hô hấp nặng kèm HA70/40 mmHg, trào bọt hồng quan ống nội khí quản), giảm oxy máu nặng, và giảm thông khí phế nang (SpO₂ 80%, PaO₂ 54 mmHg, pH 7.07, PaCO₂ 56 mmHg, HCO₃⁻¹ 6.5 mmol/L) mặc dù đã thở máy kiểm soát tối ưu. Để duy trì tính mạng NB, phương thức ECMO V-V được chỉ định, sau triển khai kỹ thuật tình trạng hô hấp kiểm soát được và NB được làm siêu âm tim, phát hiện hở van hai lá nhiều do sa lá trước van hai lá kèm hở chủ vừa. NB đã hội chẩn liên viện và được phẫu thuật thay van hai lá, van động mạch chủ vào ngày thứ 2 sau nhập viện. Sau thay van 01 ngày, tình trạng suy hô hấp cải thiện nhiều và đã ngừng được ECMO, 01 tuần sau mổ người bệnh đã rút được ống nội khí quản thành công. Tuy nhiên một ngày sau rút nội khí quản NB xuất hiện suy hô hấp trở lại do phù phổi cấp do hở

chân van hai lá cấp theo dõi do sùi cấp chân van và mặt sau van hai lá nhân tạo, kèm viêm phổi bệnh viện (cấy dịch phế nhiều lần mọc trực khuẩn mũ xanh đa kháng), sau khi điều trị kháng sinh phối hợp 01 tuần tình trạng nhiễm khuẩn không cải thiện và NB được phẫu thuật lần 2 thay van 2 lá và van ĐMC. Kết quả sau thay van 01 tuần, tình trạng nhiễm khuẩn, huyết động và hô hấp cải thiện và NB đã được bỏ máy, thở qua ống chữ T canuyn mở khí quản và được chuyển viện khác để tiếp tục chăm sóc phục hồi chức năng.

Kết luận: ECMO là biện pháp điều trị cứu cánh, giúp duy trì tính mạng người bệnh trong các trường hợp suy hô hấp cấp tính nặng không đáp ứng với các biện pháp điều trị thường quy, từ đó giúp tiếp tục triển khai các biện pháp chẩn đoán nguyên nhân, và tiếp theo đó là các điều trị đặc hiệu phù hợp nhằm cứu sống được người bệnh.

Từ khóa: Sa van hai lá cấp, ECMO V-V cứu cánh suy hô hấp cấp.

ĐẶT VẤN ĐỀ

Sa van hai lá cấp tính là nguyên nhân hiếm gặp, có thể do hậu quả của nhồi máu cơ tim cấp gây thiếu máu vùng cầu cơ, gây hoại tử hoặc do nguyên nhân nhiễm khuẩn (viêm nội tâm mạc cấp hoặc bán cấp) hoặc do nguyên nhân thoái hóa, hậu quả gây giảm cung lượng tim đột ngột do dòng phụt ngược từ thất trái lên nhĩ trái, gây tăng áp lực động mạch phổi, gây phù phổi cấp và suy hô hấp cấp nặng và có thể kèm theo cả suy tuần hoàn đi kèm. Trong một số trường hợp suy hô hấp nặng và suy tuần hoàn nặng không đáp ứng với các biện pháp điều trị thường quy như đảm bảo huyết động bằng dịch, thuốc vận mạch và biện pháp thở máy kiểm soát hoàn toàn với FiO₂ 100%, PEEP tối ưu, thì ECMO (V-V ECMO hoặc V-A ECMO được coi là biện pháp cứu cánh giúp duy trì tính mạng người bệnh và có thể tiến hành

các biện pháp chẩn đoán và can thiệp tiếp theo. Từ năm 2017, khoa Hồi sức tích cực BV Đa khoa quốc tế Vinmec đã triển khai kỹ thuật ECMO cho các bệnh nhân suy hô hấp cấp và/hoặc suy tuần hoàn cấp không đáp ứng với các biện pháp điều trị thường quy và đã mang lại kết quả khả quan cho người bệnh, chúng tôi xin giới thiệu ca lâm sàng điển hình suy hô hấp cấp nặng đã được cứu sống nhờ triển khai kỹ thuật ECMO.

CA LÂM SÀNG

Tiền sử: tăng huyết áp nhiều năm, điều trị thuốc amlordipine 5 mg/ngày nhưng không đều, đồng thời người bệnh có uống nhiều rượu nhưng không rõ số lượng.

Bệnh sử: Trước vào viện 02 ngày người bệnh (NB) xuất hiện mệt, ho khan, sốt nóng, sốt rét nhưng không cặp nhiệt độ, sau đó xuất hiện khó thở tăng dần, ngày cuối trước khi nhập viện NB xuất hiện mệt, khó thở hơn và đã đến khám tại phòng khám tư tại thành phố Hải Dương, được khám và chụp X quang (mờ thùy dưới phổi phải) và được chẩn đoán “viêm phổi/tăng huyết áp”, và NB được xử trí cefotaxin 1g tiêm tĩnh mạch chậm, khí dung thuốc giãn phế quản tĩnh mạch, solumedrol 40mg tiêm tĩnh mạch, sau đó được chuyển lên Khoa Cấp cứu – Bệnh viện Đa khoa Vinmec cùng ngày.

Người bệnh nhập Khoa Cấp cứu trong tình trạng tỉnh (G15 điểm), thở 42 lần/phút, mạch 100 lần/phút, SpO₂ 86% (khí phòng), HA 176/90 mmHg, nhiệt độ 37.4°C. Khám phổi; rì rào phế nang (RRPN) phổi trái rõ, không có ral, RRPN phổi phải giảm ở đáy và có ran nổ rải rác. Khám tim; tần số tim 100 lần/phút, T1 và T2 đều rõ, tiếng thổi tâm thu (TTT) 3/6 mỏm tim. Khám bụng; gan lách không to, tĩnh mạch cổ không nổi và NB được làm các xét nghiệm máu và một số các thăm dò khác phục vụ cho chẩn đoán. Người bệnh

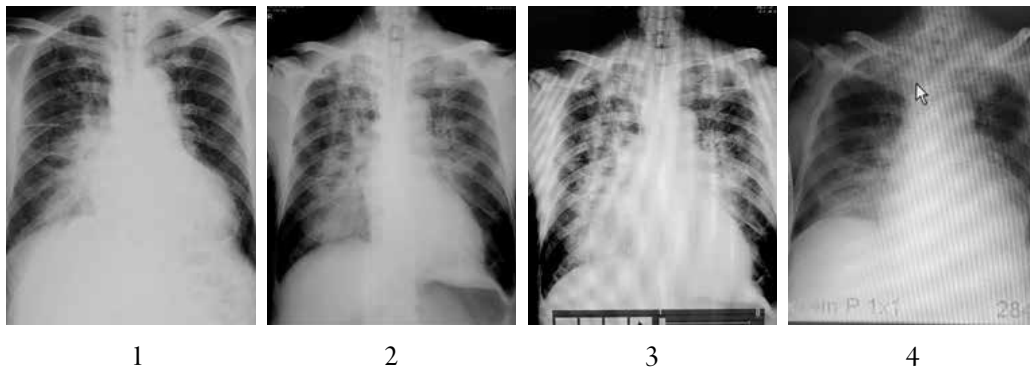
được xử trí nằm đầu cao, thở oxy mask 10 L/phút sau đó tăng lên 15 L/phút và chuyển lên khoa Hồi sức tích cực (HSTC).

Người bệnh nhập khoa HSTC trong tình trạng; ý thức tỉnh (Glasgow 15 điểm), nói cấu ngắn, thở 26 lần/phút, HA 240/100 mmHg, SpO₂ 92% (oxy mặt nạ 15L/phút), mạch 100 lần/phút, phổi nghe ran ẩm 2 phổi, phổi phải nhiều. NB được xử trí thở máy không xâm nhập (BiPAP, IPAP 11 cmH₂O, EPAP 5 cmH₂O, FiO₂ 100%), khoảng 1 giờ sau tình trạng hô hấp diễn biến nặng dần không đáp ứng với thở máy không xâm nhập và sau đó đã được đặt ống nội khí quản, thở máy xâm nhập PEEP 10 - 14 cmH₂O, FiO₂ 100%, duy trì an thần và giãn cơ. Diễn biến sau 2 giờ thở máy xâm nhập mức tối ưu (PCV, IP 16 cmH₂O, PEEP 14 cmH₂O, FiO₂ 100%, f 28 lần/phút, an thần và giãn cơ), tình trạng suy hô hấp tiếp tục nặng lên và không đáp ứng với các biện pháp điều trị thường quy; M 138 ck/phút, HA 96/58 mmHg, SpO₂ 86%, trào nhiều dịch hồng qua ống NKQ, phổi ran ẩm 2 phế trường, bên phải nhiều hơn bên trái, duy trì huyết áp bằng noradrenalin truyền tĩnh mạch (0,2µg/kg/phút), dobutamin (8µg/kg/phút), xét nghiệm khí máu pH 7,07, PaCO₂ 56 mmHg, PaO₂ 54 mmHg, HCO₃⁻¹ 6,5 mmol/L, lactat máu 5,96 mmol/L. Trước nguy cơ suy hô hấp nguy kịch đó, phương pháp ECMO V-V được nhanh chóng chỉ định nhằm cứu vãn tình trạng suy hô hấp cấp tính với các thông số hỗ trợ; CO 4 L/phút, FiO₂ 100%, MV 4 L/phút, điều chỉnh lại thông số máy thở sau khi bắt đầu ECMO; A/C VCV, Vt 300 ml/phút, f 8 ck/phút, FiO₂ 60%, PEEP 10 cmH₂O. Diễn biến sau 2 giờ hỗ trợ bằng kỹ thuật ECMO, tình trạng hô hấp và tuần hoàn người bệnh cải thiện hơn (bảng 1), tuy nhiên vẫn còn tình trạng thoát dịch nhiều qua ống nội khí quản, đặc biệt khi được hút đờm. NB sau đó được siêu âm tim phát hiện đứt dây chằng lá trước van hai lá, gây sa lá trước van hai lá và gây hở van hai lá

nhiều, kèm hở chủ vừa, phân số tổng máu EF 72%, áp lực động mạch phổi 50mmHg.

Sau 1 ngày điều trị tối ưu, tình trạng hô hấp và tuần hoàn không cải thiện hơn, thậm chí xu thế tồi đi, người bệnh được hội chẩn liên viện để xem xét chỉ định phẫu thuật cấp cứu nhằm sửa chữa các tổn thương cơ học và cuối cùng NB được quyết định phẫu thuật thay van hai lá sinh học và thay van động mạch chủ sinh học vào ngày thứ 3 nhập ICU. Diễn biến sau phẫu thuật thay van 01 ngày tình trạng hô hấp tuần hoàn và hô hấp cải thiện rõ rệt (bảng 1), hết tình trạng phổi ướt và đã dừng được kỹ thuật ECMO V-V, và rút ống nội khí quản vào ngày 10 tại khoa HSTC.

Diễn biến sau rút ống nội khí quản 24 giờ, NB đột ngột xuất hiện suy hô hấp trở lại, ống nội khí quản trào nhiều bọt hồng, X quang phổi mờ 2 phế trường, phổi phải mờ nhiều hơn, khí máu biểu hiện giảm thông khí phế nang và giảm oxy máu, siêu âm tim qua thành ngực và qua thực quản có hở chân nhiều van hai lá nhân tạo, sùi mặt sau van hai lá nhân tạo, EF %, tăng ALĐMP nhiều, sốt 39°C, marker nhiễm trùng tăng và cấy dịch hút phế quản mọc trực khuẩn mũ xanh đa kháng, cấy máu nhiều lần âm tính (bảng 2), không đáp ứng với liệu pháp điều trị kháng sinh trước đó bao gồm meropenem, vancomycin, cancidas. NB được điều trị kháng sinh theo phác đồ kháng sinh cho vi khuẩn đa kháng (phối hợp colistin tĩnh mạch và khí dung, piperacillin + tazobactam, vancomycin, cancidas và rifampicin), sau 1 tuần điều trị, tình trạng nhiễm khuẩn không cải thiện (vẫn sốt 39°C, procalcitonin không giảm, suy thận không hồi phục, CRRT), NB được hội chẩn liên viện lần 2 và quyết định phẫu thuật lại lần 2 thay van 2 lá sinh học và van động mạch chủ sinh học, mục đích vừa loại bỏ ổ nhiễm khuẩn vừa nhằm mục đích lấy tổ chức sùi van hai lá cấy tìm vi khuẩn gây bệnh và lựa chọn kháng sinh nhạy cảm, tuy nhiên kết quả không mọc vi khuẩn.



Hình 1. Thay đổi hình ảnh X quang qua các thời điểm: 1: tại phòng khám Hải Dương; 2: khoa Cấp cứu sau khi hỗ trợ ECMO 2 giờ; 3: trước khi kết thúc ECMO và 4: thời điểm chuyển viện.

Diễn biến sau phẫu thuật 01 tuần tình trạng nhiễm khuẩn cải thiện (bảng 2) mặc dù liệu trình kháng sinh trước đó không thay đổi, suy hô hấp cải thiện và người bệnh đã bỏ được máy thở và tự thở qua mở khí quản vào ngày thứ 19 và được chuyển viện khác để chăm sóc và phục hồi chức năng vào ngày điều trị thứ 30. Kết quả người bệnh ra viện sau 2 tuần và hòa nhập cuộc sống bình thường.

Bảng 1. Thay đổi các thông số hô hấp và tuần hoàn tại các thời điểm nhập khoa cấp cứu, sau hỗ trợ ECMO 6 giờ, trước khi kết thúc ECMO

Các thông số	Khoa Cấp cứu	Trước ECMO	ECMO 6 giờ	Trước kết thúc ECMO
Mạch (lân/phút)	100	115	104	82
Tần số thở (lân/phút)	42	30	8	12
HATĐ/HAIT (mmHg)	176/90	96/58	107/52	145/72
HATB (mmHg)	119	71	70	96
Noradrenalin (µg/kg/phút)	Không dùng	0,1	0	0
Dobutamin (µg/kg/phút)	Không dùng	5	0	10
PaO ₂ /FiO ₂	145	54		300
PaO ₂ (mmHg)	58	54	195	90
FiO ₂ (%) (máy thở/ECMO)	40	100	60/100	40/21
pH	7,48	7,07	7,34	7,50
PaCO ₂ (mmHg)	25,6	56	35,7	30
HCO ₃ ⁻ (mmol/L)	19,2	16,5	19,4	24,4
Lactate (mmol/L)	1,43	5,96	4,49	1,58
Mode Vt/IP/f/PEEP	Tự thở	A/C-VCV 360/24/14	A/C-VCV 300/6/10	A/C-VCV 500/14/8
APACHE II (điểm)	25	28		
SOFA (điểm)	5	11	6	7

Bảng 2. Diễn biến lâm sàng, cận lâm sàng thời điểm sau phẫu thuật thay van lần 1 một ngày, trước đặt lại ống NKQ và thời điểm sau thay van lần 2 một tuần và lúc chuyển viện

Các thông số	Sau thay van tim lần 1 01 ngày	Trước đặt lại NKQ	Trước thay van tim lần 2 một tuần	Thời điểm chuyển viện
Mạch (lần/phút)	82	100	100	85
HATĐ/HATT (mmHg)	145/72	120/70	100/60	127/85
HATB (mmHg)	96	86	73	99
Noradrenalin (µg/kg/phút)	0	0	0	0
Dobutamin (µg/kg/phút)	10	7	3	0
PaO ₂ /FiO ₂	30	203	234	483
PaO ₂ (mmHg)	93	122	117	145
FiO ₂ (%) (máy thở/ECMO)	40/21	60	50	30
pH	7,50	7,41	7,37	7,45
PaCO ₂ (mmHg)	30	30,5	46	35,6
HCO ₃ ⁻ (mmol/L)	24,4	19,7	27,3	24,8
Lactate (mmol/L)	1,58	4,15	0,6	0,62
Nhiệt độ (độ C)		38,2	38,5	37
Mode Vt/IP/f/PEEP	A/C – VCV 500/14/8	không xâm nhập	A/C-VCV 500/12/5	Tự thở
Bạch cầu (G/L)	20,3	12,7	9,4	7
Procalcitonin (ng/mL)	3,05	2,02	2,04	1,01
SOFA (điểm)	7	8	7	4
Ure (mmol/L)	17,6	12,2	10,3	10
Creatinin (µmol/L)	218	166	147	266
Nước tiểu (ml/giờ)	0	0	0	0
Vi khuẩn (dịch phế quản)	Mủ xanh	Mủ xanh	Mủ xanh	Âm tính

BÀN LUẬN

ECMO có phải là biện hỗ trợ cứu cánh trong các trường hợp suy hô hấp cấp không đáp ứng với các biện pháp điều trị thường quy?

Người bệnh nhập viện trong tình trạng suy hô hấp trên nên có ho, sốt và khó thở trước đó, vì vậy với tiếp cận và chẩn đoán ban đầu của bác sỹ tại khoa cấp cứu đã hướng tới căn nguyên suy hô hấp do viêm phổi. Tuy nhiên sau đó tình trạng suy hô hấp tiến triển khá nhanh và nặng nề kèm theo các dấu hiệu khá điển hình của phù phổi cấp huyết động, căn nguyên phù phổi cấp có thể do hở van hai lá do sa van hai lá, cơn tăng huyết áp (240/100 mmHg) có thể hậu quả của suy hô hấp và là nguyên nhân làm tăng tổn thương sa van hai lá và hậu quả cuối cùng gây suy hô hấp nặng nề (giảm oxy máu nặng, giảm thông khí phế nang, toan hô hấp cấp - bảng 1), không đáp ứng với các biện pháp điều trị thường quy bao gồm các biện pháp tối ưu huyết động và tối ưu thở máy (bảng 1). Nếu không có các biện pháp điều trị khác tối ưu hơn, đột phá hơn thì kết cục tử vong của người bệnh chỉ là vấn đề thời gian, và ECMO V-V đã trở thành biện pháp cứu cánh. Bản chất của V-V ECMO là biện pháp trao đổi khí ngoài cơ thể, ở đây máu tĩnh mạch nghèo oxy, dư thừa CO₂ được đưa tới một màng trao đổi, tại đây máu được làm giàu oxy và loại bỏ CO₂ sau đó đi vào tim phải lên phổi và vào vòng đại tuần hoàn để đi nuôi cơ thể, và kết quả đã sửa chữa được tình trạng giảm oxy máu, tăng CO₂, hết toan hô hấp (bảng 1) [2],[5].

Mặt khác một câu hỏi khác cũng được đặt ra là *"nên chỉ định V-V ECMO hay V-A ECMO cho trường hợp này?"*

Về cơ chế V-A ECMO có vẻ logic hơn vì NB có cả suy tuần hoàn do giảm cung lượng tim và suy hô hấp cấp do ngạt lụt các phế nang cấp tính, tuy nhiên do người bệnh có hở van động mạch chủ vừa

đi kèm (mạn tính) hơn nữa HA trung bình người bệnh đã duy trì được mức > 65 mmHg với liều vận mạch không cao (bảng 1), mặt khác V-V ECMO ít biến chứng và dễ triển khai một cách nhanh chóng và kịp thời hơn [5], ngoài ra nếu V-V ECMO thất bại, chúng ta vẫn có phương án dự phòng chuyển sang phương thức hỗ trợ V-AV ECMO nhằm mục tiêu hỗ trợ cả hô hấp và tuần hoàn.

Vai trò của bóng đối xung IABP?

Bản chất bóng đối xung hỗ trợ tuần hoàn là chủ yếu thông qua giảm hậu gánh, cải thiện cung lượng tim (khoảng 0,5 L/phút), trường hợp người bệnh trên có hở chủ vừa nên sẽ hỗ trợ giảm được hậu gánh đánh kể, giúp cải thiện hô hấp [1],[2] tuy nhiên nếu suy hô hấp và/hoặc suy tuần hoàn tiếp tục tiến triển nặng hơn thì ECMO vẫn là biện pháp cứu cánh [2].

Chỉ định phẫu thuật thay van trong điều kiện cấp cứu có phải là một lựa chọn phù hợp?

Người bệnh đã được điều trị tối ưu trong vòng 2 ngày với hỗ trợ V-V ECMO (bảng 2), tình trạng hô hấp không cải thiện, phổi rất nhiều dịch hồng (phổi phải nhiều hơn), vì bản chất là hở hai lá cấp, có tính chất cơ học, nếu không sửa chữa sẽ khó cải thiện tình hình, hơn nữa nếu kéo dài thời gian điều trị cũng như thời gian hỗ trợ kỹ thuật sẽ làm tăng nguy cơ tử vong do nhiễm khuẩn bệnh viện và biến chứng suy đa tạng. Các tác giả ngoài nước cũng thống nhất nên phẫu thuật sớm sửa chữa rối loạn huyết động do nguyên nhân cơ học đối với các trường hợp hở van hai lá cấp do sa van hai lá cấp [2],[4],[6],[7].

Thách thức điều trị nhiễm khuẩn đa kháng và phẫu thuật thay van lần thứ 2?

Thủ phạm gây hở chân van hai lá nhân tạo khả năng nhiều là do viêm nội tâm mạc cấp (hình ảnh sùi trên siêu âm thực quản, sốt và procalcitonin tăng), kèm theo NB đang có nhiễm khuẩn phổi

(cấy nhiều lần mọc trực khuẩn mũ xanh đa kháng), thất bại với phác đồ điều trị trước đó (meropenem, colistin truyền tĩnh mạch, vancomycin, kháng nấm candida). Vấn đề đặt ra nếu không phẫu không thể loại bỏ được ổ nhiễm khuẩn vì phác đồ kháng sinh sử dụng không hiệu quả và là một trong nguyên nhân thất bại, tuy nhiên nếu phẫu thuật khả năng thất bại rất cao (xuất hiện sùi lại với các van nhân tạo) [3]. Tuy nhiên người bệnh vẫn được quyết định thay van nhân tạo lần 2, và diễn biến sau đó tình trạng nhiễm khuẩn cải thiện với phác đồ kháng sinh giữ nguyên (colistin khí dung kết hợp truyền

tĩnh mạch, piperacillin + tazobactam, vancomycin, candida và rifampicin).

KẾT LUẬN

Bệnh nhân suy hô hấp cấp đe dọa tính mạng ở người bệnh phù phổi cấp huyết động do sa van hai lá cấp do đứt dây chằng van hai lá cấp, kèm hở chủ vừa không đáp ứng với các biện pháp điều trị thường quy thì V-V ECMO là biện pháp điều trị cứu cánh, giúp duy trì tính mạng, giúp có đủ thời gian làm các xét nghiệm chẩn đoán và các biện pháp điều trị đặc hiệu tiếp theo giúp cứu sống người bệnh.

ABSTRACT

A case study of acute severe respiratory failure due to acute severe mitral regurgitation caused by chorda tendinea rupture that was cured by V-V ECMO support and valve replacement operation

Case study: Pt is male, 69 years old, admitted to emergency room (ER), the Vinmec hospital due to dyspnea, fever and dry cough and then his respiratory condition got worse gradually. He was ordered blood test and some investigations and provided the primary diagnosis as “acute respiratory – severe pneumonia/hypertension”, and he was treated by oxygenation support by mask at 10 L/min and his blood pressure was controlled by medication, then he was transferred to ICU. In the ICU, pt developed severe respiratory failure due to acute pulmonary edema and severe hypertension, he was treated by non-invasive ventilation then invasive ventilation, BP control and maintained vasopressors (post intubation pt developed hypotension with BP at 70/40mmHg), but his respiratory continue getting worst with severe hypoxia and hypercapnia (SpO₂ 80%, PaO₂ 54 mmHg, pH 7.07, PaCO₂ 56 mmHg, HCO₃⁻¹ 6.5 mmol/L). The ECMO V-V technique was set-up as a salvage therapy to improve his severe respiratory failure. Then the heart echo was ordered and the result showed that the mitral valve was huge regurgitation due to chordae tendinae rupture (confirmed by esophagus echo). Pt was undergone heart operation with bio mitral valve and aortic valve replacement at day 2 in hospital. One day after operation, his respiratory condition was much improved and then the ECMO support was discontinued and he was successfully extubation one week later. However, 1 days after extubation pt developed acute respiratory failure again with acute pulmonary edema due to huge regurgitation around the mitral valve’s leg that possible acute endocarditis and ventilation associated pneumonia (VAP) because sample from BAL was found “Pseudomonas aeruginosa with multiple drugs resistance”. Pt was undergone the secondary operation with mitral valve and aortic valve replacement and 1 week later pt was weaned successfully from ventilation without infection, and he was transferred to other hospital for rehabilitation.

Conclusion: ECMO technique is the salvage treatment method that help to save patient's life incase his severe respiratory failure was not responded with routine treatment, from that doctors had enough time to apply specific treatment in order to cure patient.

TÀI LIỆU THAM KHẢO

- 1. Dekker AL, Reesink KD, van der Veen FH, van Ommen GV, Geskes GG, Soemers AC, Maessen JG (2003)** Intra-aortic balloon pumping in acute mitral regurgitation reduces aortic impedance and regurgitant fraction. *Shock (Augusta, Ga)* 19:334-338.
- 2. Kim TS, Na C-Y, Baek JH, Kim J-H, Oh S-S (2011)** Preoperative Extracorporeal Membrane Oxygenation for Severe Ischemic Mitral Regurgitation - 2 case reports. *The Korean Journal of Thoracic and Cardiovascular Surgery* 44:236-239.
- 3. Maciejewski M, Piestrzeniewicz K, Bielecka-Dąbrowa A, Piechowiak M, Jaszewski R (2011)** Redo surgery risk in patients with cardiac prosthetic valve dysfunction. *Archives of Medical Science : AMS* 7:271-277.
- 4. Russo A, Suri RM, Grigioni F, Roger VL, Oh JK, Mahoney DW, Schaff HV, Enriquez-Sarano M (2008)** Clinical outcome after surgical correction of mitral regurgitation due to papillary muscle rupture. *Circulation* 118:1528-1534.
- 5. Staudacher D, Bode C, Wengenmayer T (2015)** Severe Mitral Regurgitation Requiring ECMO Therapy Treated by Interventional Valve Reconstruction Using the MitraClip
- 6. Tavakoli R, Weber A, Brunner-La Rocca H, Bettex D, Vogt P, Pretre R, Jenni R, Turina M (2002)** Results of surgery for irreversible moderate to severe mitral valve regurgitation secondary to myocardial infarction. *European journal of cardio-thoracic surgery: official journal of the European Association for Cardio-thoracic Surgery* 21:818-824.
- 7. Yamanishi H, Izumoto H, Kitahara H, Kamata J, Tasai K, Kawazoe K (1998)** Clinical experiences of surgical repair for mitral regurgitation secondary to papillary muscle rupture complicating acute myocardial infarction. *Annals of thoracic and cardiovascular surgery : official journal of the Association of Thoracic and Cardiovascular Surgeons of Asia* 4:83-86.