

# Biến chứng sớm của phương pháp đóng thông liên nhĩ lỗ thứ phát bằng dụng cụ qua thông tim can thiệp

PGS.TS. Trương Quang Bình\*, BS.TS. Đỗ Nguyên Tín\*, BS.CKI. Võ Mỹ Phượng\*  
ThS.BS. Vũ Hoàng Vũ\*, ThS.BS. Bùi Thị Xuân Nga\*, ThS.BS. Trần Hoà\*  
GS.TS.BS. Đặng Vạn Phước\*\*, ThS.BS. Bùi Gio An\*\*\*

Khoa Tim mạch - Đại học Y dược TP. Hồ Chí Minh\*  
Đại học Quốc gia TP. Hồ Chí Minh\*\*  
Bệnh viện Nhi Đồng I TP. Hồ Chí Minh\*\*\*

## TÓM TẮT

**Cơ sở nghiên cứu:** Phương pháp điều trị đóng thông liên nhĩ lỗ thứ phát bằng dụng cụ qua thông tim can thiệp đang dần phổ biến và thay thế cho phẫu thuật mở. Tỷ lệ các biến chứng của phương pháp điều trị đóng thông liên nhĩ bằng dụng cụ qua thông tim can thiệp thay đổi tùy từng nghiên cứu.

**Mục tiêu:** Đánh giá các biến chứng sớm của phương pháp điều trị đóng thông liên nhĩ lỗ thứ phát bằng dụng cụ qua thông tim can thiệp.

**Phương pháp:** Nghiên cứu mô tả. Những bệnh nhân được chẩn đoán thông liên nhĩ lỗ thứ phát được bít lỗ thông bằng dụng cụ qua thông tim can thiệp tại Bệnh viện Đại học Y Dược TP. Hồ Chí Minh và Bệnh viện Nhi đồng 1 TP. Hồ Chí Minh từ tháng 6 năm 2011 đến tháng 6 năm 2013. Các biến chứng nặng được ghi nhận và phân tích.

**Kết quả:** Có 145 bệnh nhân được bít lỗ thông bằng dụng cụ qua thông tim can thiệp trong thời gian nghiên cứu. Thủ thuật thành công ở 140 bệnh nhân (96%). Có 5 trường hợp thất bại (4%). Có 1 trường hợp tràn máu màng ngoài tim, 1 trường hợp nhồi máu não, 3 trường hợp rối loạn nhịp, 4 trường hợp bị trôi dù. Không bệnh nhân nào tử vong.

**Kết luận:** Đóng thông liên nhĩ lỗ thứ phát bằng dụng cụ qua thông tim can thiệp là phương pháp điều trị an toàn với tỉ lệ biến chứng thấp.

**Từ khóa:** Thông liên nhĩ, can thiệp qua da, bệnh tim bẩm sinh.

## ĐẶT VẤN ĐỀ

Thông liên nhĩ lỗ thứ phát là loại bệnh lý tim bẩm sinh thường gặp đứng hàng thứ 4 trong các dị tật tim bẩm sinh, với một tỷ lệ 3,78/ 10000 trẻ sinh sống [1]. Phẫu thuật đóng thông liên nhĩ là phương pháp điều trị kinh điển với tỷ lệ thành công cao. Năm 1976, King và cộng sự lần đầu tiên báo cáo đóng thông liên nhĩ lỗ thứ phát bằng dụng cụ qua thông tim can thiệp [2]. Tuy nhiên, phải đến những năm 1990, việc đóng thông liên nhĩ bằng dụng cụ qua thông tim can thiệp mới được sử dụng rộng rãi hơn trên lâm sàng. Ngày nay, phương pháp điều trị này đã có thể thay thế phẫu thuật mở trong điều trị thông liên nhĩ lỗ thứ phát tại hầu hết các bệnh viện. Nhiều bài báo đã được đăng tải về tỷ lệ thành công và cả các biến chứng của phương pháp điều trị thông liên nhĩ lỗ thứ phát bằng ống thông can thiệp.

Hội Tim mạch học Việt Nam cũng đã có khuyến cáo về điều trị can thiệp bệnh thông

liên nhĩ: Đóng thông liên nhĩ bằng can thiệp hay phẫu thuật khi thông liên nhĩ dẫn đến lớn nhĩ phải hay thất phải dù có hay không có triệu chứng cơ năng: chỉ định nhóm I [3].

Tại Việt Nam, số lượng nghiên cứu về phương pháp điều trị bít thông liên nhĩ lỗ thứ phát bằng can thiệp nội mạch không nhiều và chủ yếu là nghiên cứu thực hiện tại một trung tâm, chưa có nghiên cứu thực hiện tại nhiều trung tâm.

Trong bài này, chúng tôi xem lại các trường hợp thất bại và biến chứng của phương pháp điều trị đóng thông liên nhĩ lỗ thứ phát bằng dụng cụ qua thông tim can thiệp trong nghiên cứu của chúng tôi và so sánh với các nghiên cứu tại các trung tâm khác.

#### **Phương pháp**

Nghiên cứu mô tả. Những bệnh nhân được đóng thông liên nhĩ lỗ thứ phát tại bệnh viện Đại học Y Dược TP. HCM và bệnh viện Nhi đồng 1 TP. HCM từ tháng 6 năm 2011 đến tháng 6 năm 2013.

#### **Tiêu chuẩn chọn bệnh**

- Thông liên nhĩ lỗ thứ phát
- Có triệu chứng cơ năng
- Không có triệu chứng cơ năng nhưng lại có dày/giãn thất phải hoặc nhĩ phải, tăng áp lực động mạch phổi (đo trên siêu âm tim).

#### **Tiêu chuẩn loại trừ**

- Không có triệu chứng nhưng lại có  $Q_p/Q_s \geq 1,5$ .
- Đường kính lỗ thông > 38 mm.
- Các rìa lỗ thông < 5mm, ngoại trừ rìa động mạch chủ.
- Tăng áp động mạch phổi nặng, nghi ngờ có đảo shunt (khảo sát trên siêu âm tim).
- Nhiều lỗ thông liên nhĩ.
- Lỗ thông liên nhĩ trong các trường hợp cuộc sống bệnh nhân phụ thuộc vào lỗ thông liên nhĩ.

#### **Cách thức tiến hành nghiên cứu**

#### **Chẩn đoán xác định bệnh tim bẩm sinh và đánh giá các tiêu chí cho thủ thuật**

Khám bệnh và làm bệnh án lâm sàng.

Thực hiện siêu âm tim qua thành ngực để chẩn đoán xác định

Thực hiện siêu âm tim qua thực quản để có thể xác định chính xác kích thước lỗ thông, số lượng lỗ thông và quan trọng nhất là các rìa từ lỗ thông đến tĩnh mạch chủ trên, tĩnh mạch chủ dưới, động mạch chủ và van nhĩ-thất.

#### **Chuẩn bị trước thủ thuật**

Xét nghiệm tiền phẫu (công thức máu, xét nghiệm đông máu, chức năng thận, tổng phân tích nước tiểu, X quang tim phổi).

Khám tiền mê cho các trường hợp trẻ em cần gây mê trong thủ thuật.

Cam kết thủ thuật và cam kết tham gia nghiên cứu.

#### **Dụng cụ và kỹ thuật**

Bệnh nhân được sử dụng Amplatzer Septal Occluder (ASO).

- Chọn tĩnh mạch đùi
- Đưa catheter MP từ nhĩ phải qua nhĩ trái và lên tĩnh mạch phổi.
- Đưa guidewire Amplatzer lên tĩnh mạch phổi.
- Lướt bóng theo guidewire và bơm bóng để đo kích thước lỗ thông.
- Đưa bộ thả dù vào trong lòng nhĩ trái.
- Đưa dù vào trong lòng nhĩ trái và thực hiện động tác thả dù.
- Kiểm tra siêu âm tim về vị trí dù, luồng thông còn tồn lưu.
- Tháo dù khi đã chắc chắn dù bám tốt.

**Biến chứng sớm:** xảy ra trong , sau thủ thuật và trong thời gian nằm viện.

**Biến chứng nặng**

Được định nghĩa như sau: 1) tử vong; 2) đe dọa tính mạng cần điều trị tức thì; 3) cần can thiệp bằng phẫu thuật; 4) thay đổi cấu trúc hoặc chức năng tim nặng do thủ thuật gây ra.

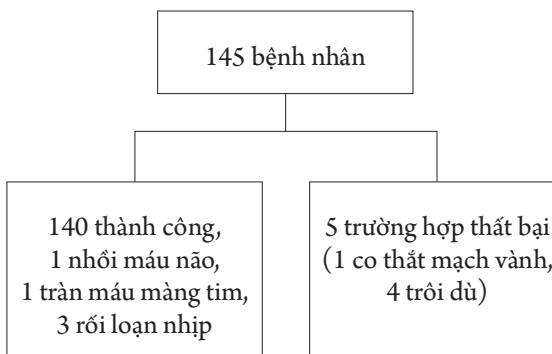
**Theo dõi**

Aspirin 100 mg uống mỗi ngày trong 6 tháng. Trong tháng đầu tiên sau thủ thuật bệnh nhân không được gắng sức nặng (không khâu vắc khối lượng > 10 kg). Các bệnh nhân được theo dõi bằng siêu âm tim qua thành ngực 1 ngày sau thủ thuật và trong quá trình theo dõi.

Các biến chứng cần theo dõi: rối loạn nhịp tim, tràn máu màng tim, trôi dù, thuyên tắc do huyết khối, chảy máu nơi đâm kim, tán huyết, đau thắt ngực.

Theo dõi các biến chứng sớm bằng dấu hiệu sinh tồn, tri giác, tình trạng yếu liệt, monitor nhịp tim, điện tâm đồ, siêu âm tim kiểm tra.

**KẾT QUẢ**



Từ tháng 6/2011 đến tháng 6/2013 có 145 bệnh nhân được đóng thông liên nhĩ lỗ thứ phát bằng dụng cụ qua thông tim can thiệp tại bệnh viện Đại học Y Dược TP.Hồ Chí Minh và Bệnh viện Nhi đồng 1 Tp. Hồ Chí Minh với tuổi trung bình  $28 \pm 19$  tuổi. Trong đó có 9 trường hợp bị biến chứng nặng trong thủ thuật và trong thời gian nằm viện chiếm tỷ lệ 6,2%.

*Bảng 1. Đặc điểm bệnh nhân*

Bệnh nhân	Tuổi	Giới	Cân nặng, kg	Cao, cm	ASD,mm (SATTQ)	ASD,mm (Bóng)	Đường vào	Kích thước dù, mm	Thời gian thủ thuật (phút)
1	11	Nữ	29	135	23	28	TM đùi (P)	33	60
2	7	Nam	21	110	16	21	TM đùi (P)	24	50
3	5	Nữ	16	102	122	15	TM đùi (P)	18	70
4	60	Nam	63	162	15	21	TM đùi (P)	24	75
5	29	Nữ	55	156	18	21	TM đùi (P)	24	92
6	9	Nữ	29	121	21	24	TM đùi (P)	28	40
7	49	Nữ	61	153	25	30	TM đùi (P)	34	60
8	43	Nam	73	169	25	26	TM đùi (P)	30	30
9	8	Nam	43	139	21	24	TM đùi (P)	28	45

SATTQ: Siêu âm tim thực quản, ASD: Atrial Septal Defects

Trong đó có 1 trường hợp thuyên tắc do dụng cụ gây nhồi máu não (bệnh nhân số 1), bệnh nhân làm thủ thuật dưới gây mê, sau thủ

thuật bệnh nhân hồi tỉnh không hoàn toàn, khám thấy có dấu hiệu yếu 1/2 người (T), sức cơ 3/5, kết quả CT sọ não có nhồi máu não bán

cầu (T) do tắc động mạch não giữa (T), có đầy lệch đường giữa. Bệnh nhân này sau đó được phẫu thuật mở sọ để giải áp, sau phẫu thuật bệnh nhân ổn định, chỉ còn yếu nhẹ nửa người (T), xuất viện ổn định.

Có 1 trường hợp bị tràn máu màng tim sau đóng thông liên nhĩ (bệnh nhân số 4). Bệnh nhân sau khi đóng thông liên nhĩ thành công, kiểm tra siêu âm tim ngay sau thủ thuật phát hiện tràn dịch màng ngoài tim lượng trung bình, có chèn ép tim cấp. Bệnh nhân được chọc tháo dịch màng tim cấp cứu lấy ra 250ml dịch màu đỏ không đông và được lưu pigtail 19,5 giờ sau chọc tháo dịch màng tim.

Có 3 trường hợp bị block nhĩ thất khi đưa dụng cụ vào đóng thông liên nhĩ (bệnh nhân 7,8,9). Những trường hợp này đều hồi phục hoàn toàn, không trường hợp nào phải đặt máy tạo nhịp vĩnh viễn.

Có 4 trường hợp bị trôi dù (bệnh nhân 2,3,5,6). Trong đó có 2 trường hợp trôi dù ngay khi thả dù vào lỗ thông liên nhĩ, cả 2 trường hợp đều được lấy dù ra thành công bằng qua ống thông can thiệp. Có 1 trường hợp, sau bung dù kiểm tra siêu âm tim kết quả tốt, tuy nhiên, khi bệnh nhân được nằm theo dõi tại phòng hồi tỉnh, phát hiện rối loạn nhịp với ngoại tâm thu nhĩ liên tục, bệnh nhân được đưa vào phòng thông tim kiểm tra, phát hiện dù bị trôi lệch vào nhĩ phải, bệnh nhân được lấy dù qua ống thông can thiệp thành công. Còn 1 trường hợp được đóng thông liên nhĩ thành công, siêu âm tim sau thủ thuật dù đúng vị trí. Tuy nhiên, sau 24 giờ làm thủ thuật, siêu âm tim kiểm tra phát hiện dù nằm trong nhĩ trái. Tất cả 4 trường hợp trôi dù đều được chuyển phẫu thuật sau đó và được đóng thông liên nhĩ bằng phẫu thuật với kết quả tốt.

## BÀN LUẬN

Trong 50 năm qua, thông tim đã thay đổi vai trò chính của từ một công cụ để chẩn đoán trở thành một công cụ để điều trị. Gần đây nhất, kỹ thuật đóng thông liên nhĩ bằng dụng cụ qua ống thông can thiệp dần thay thế phẫu thuật mở trong điều trị thông liên nhĩ lỗ thứ phát.

Trong nghiên cứu của chúng tôi, biến chứng nặng thường gặp nhất là dù bị lệch hoặc trôi dù, dù thường trôi về phía nhĩ phải và động mạch phổi. Có 3 trường hợp bị lệch dù vào nhĩ phải và lên động mạch phổi sau đó dù được lấy ra thành công bằng snare qua ống thông. Có 1 trường hợp dù bị lệch vào nhĩ trái, trường hợp này phải phẫu thuật mở lấy dù và đóng thông liên nhĩ cùng lúc. Kết quả này cũng giống nghiên cứu của Chessa và cộng sự [6], biến chứng thường gặp nhất là biến chứng thuyên tắc do dụng cụ hoặc dù bị lệch. Nguyên nhân là do rìa tĩnh mạch chủ dưới nằm hơi thiếu, thường là rìa tĩnh mạch chủ dưới.

Biến chứng nặng thường gặp thứ 2 trong nghiên cứu của chúng tôi là rối loạn nhịp với 3 trường hợp bị block nhĩ thất thoáng qua. Nguyên nhân là do thao tác khi thao tác dù chạm vào rìa van nhĩ thất và gây block nhĩ thất. Những bệnh nhân này sau đó đều được đóng thông liên nhĩ thành công bằng thủ thuật. Không ghi nhận trường hợp nào bị rung nhĩ khi làm thủ thuật. Kết quả này của chúng tôi giống kết quả của Chessa và cộng sự [6] với biến chứng rối loạn nhịp là nguyên nhân thường gặp thứ 2.

Biến chứng nặng thứ 3 trong nghiên cứu của chúng tôi là nhồi máu não nghĩ do huyết khối mới thành lập sau thả dụng cụ bít thông liên nhĩ. Tất cả các bệnh nhân trong nghiên cứu của chúng tôi đều được siêu âm tim qua thực quản trước thủ thuật và không có bệnh nhân nào có huyết khối trong tâm nhĩ trước khi làm thủ thuật,

Bảng 2. Biến chứng của đống thông liên nhĩ bằng dụng cụ trong các nghiên cứu

Tác giả	Chan [4]	Waight [5]	Massimo [6]	Spies [7]	Trương Tú Trạch [8]	Chúng tôi
Năm	1999	2000	2002	2007	2006	2015
Số bệnh nhân	100	77	417	170	74	145
Tổng các biến chứng	5%	3,9%	8,6%	17%		
Biến chứng nặng	0	3,9%	2,6%	7%	5,4%	6,2%
Rung nhĩ			8	6	3	
Nhịp nhanh trên thất			2			
Block nhĩ thất	1	1	1			3
Thuyên tắc do dụng cụ/đột quy	1	2	15	4	1	1
Tràn dịch màng tim			2	1		1
Bóc tách tĩnh mạch chậu			1			
Cơn thoáng thiếu máu não	1			1		
Đoạn ST chênh lên thoáng qua	1			3		
Tán huyết				1		
Thùng tiểu nhĩ trái				1		
Vỡ bóng đo kích thước			1			
Cơn đau thất ngực						1

bệnh nhân này cũng vậy, heparin cũng được sử dụng đủ liều. Bệnh nhân này được sử dụng aspirin vào ngày làm thủ thuật. Để hạn chế điều này, một số trung tâm đã sử dụng phác đồ khởi đầu thuốc kháng tiểu cầu 1 ngày trước thủ thuật [6]. Bệnh nhân trong nghiên cứu của chúng tôi bị nhồi máu não bán cầu (P) do tắc động mạch não giữa (P), sau đó bị phù não và phải phẫu thuật giải áp, bệnh nhân xuất viện ổn định sau đó.

Biến chứng nặng thứ 4 trong nghiên cứu của chúng tôi là tràn máu màng ngoài tim. Ngay sau thủ thuật, bệnh nhân bị hạ huyết áp, siêu âm tim ghi nhận tràn dịch màng tim, bệnh nhân được chọc rút dịch màng ngoài tim cấp cứu lấy ra 250ml máu đỏ không đông, bệnh nhân được lưu pigtail SF để dẫn lưu dịch màng tim. Pigtail được rút 19,5 giờ sau đặt. Bệnh nhân xuất viện ổn định. Tràn máu màng ngoài tim ở bệnh nhân

này có thể do dây dẫn can thiệp đã làm thủng thành âm nhĩ. Trong nghiên cứu của Chessa và cộng sự [6] cũng ghi nhận có 2 trường hợp tràn máu màng ngoài tim, trong đó có 1 trường hợp do dây dẫn can thiệp và 1 trường hợp không rõ nguyên nhân. Còn trong nghiên cứu của Spies và cộng sự [7] cũng ghi nhận 1 trường hợp tràn máu màng ngoài tim.

### KẾT LUẬN

Qua nghiên cứu, chúng tôi thấy rằng phương pháp điều trị thông liên nhĩ lỗ thứ phát bằng dụng cụ qua thông tim can thiệp là phương pháp an toàn, với tỷ lệ biến chứng thấp sớm thấp (6,2%). Cần theo dõi dài hơn để đánh giá các biến chứng muộn của phương pháp điều trị đống thông liên nhĩ lỗ thứ phát bằng dụng cụ qua thông tim can thiệp.

## ABSTRACT

### EARLY COMPLICATIONS ASSOCIATED WITH TRANSCATHETER DEVICE CLOSURE OF SECUNDUM ATRIAL SEPTAL DEFECTS

**Background:** Transcatheter device closure of secundum atrial septal defects has become an alternative to open surgery. The type and rate of complications are different for many trials.

**Objectives:** To report the early major complications experienced in atrial septal defect (ASD) transcatheter closure at University Medical Center of Ho Chi Minh City and Children Hospital No.1 of Ho Chi Minh City.

**Methods:** This is descriptive clinical trial. All patients that underwent transcatheter device closure of secundum atrial septal defects at University Medical Center, Ho Chi Minh city and Children Hospital No.1, Ho Chi Minh city from June 2011 to June 2013 were enrolled. Major complications were recorded.

**Results:** From June 2011 to June 2013, there were 145 patients underwent percutaneous closure of ASD using Amplatzer closure devices. The procedure was successful in 140 patients (96,5%) underwent secundum ASD closure. There was one patient with pericardial effusion, one patient with acute ischemic stroke, three patients with transient complete heart block and four patients with dislodged Amplatzer ASD occluder. No death during follow-up was recorded.

**Conclusions:** This study shows that using Amplatzer closure devices for atrial septal communications is safe with low rate of early major complications.

**Keywords:** Atrial Septal Defects, Percutaneous Closure, Congenital Heart Disease.

---

## TÀI LIỆU THAM KHẢO

1. **Emmanoulides GC**, et al., *Heart disease in infants, children and adolescents, including the fetus and young adults*. 1995, Baltimore: Williams and Wilkins.
2. **King TD**, et al., *Secundum atrial septal defect. Nonoperative closure during cardiac catheterization*. JAMA, 1976. **235**: p. 2506-9.
3. *Khuyến cáo 2010 của Hội tim mạch học Việt Nam về xử trí bệnh tim bẩm sinh ở người lớn. Khuyến cáo 2010 về các bệnh lý tim mạch và chuyển hóa in Nhà xuất bản y học*. 2010.
4. **Chan KC**, et al., *Transcatheter closure of atrial septal defect and interatrial communications with a new self expanding nitinol double disc device (Amplatzer septal occluder): multicentre UK experience*. Heart, 1999. **82**: p. 30.
5. **Waight DJ**, et al., *Transcatheter closure of secundum atrial septal defects using the Amplatzer septal occluder: clinical experience and technical considerations*. Current Interv Cardiol Rep, 2002. **2**(1): p. 70-77.
6. **Massimo Chessa**, et al., *Early and Late Complications Associated With Transcatheter Occlusion of Secundum Atrial Septal Defect*. Journal of the American College of Cardiology, 2002. **39**: p. 1061-5.
7. **Spies C, Timmermanns I, and Schröder R**, *Transcatheter closure of secundum atrial septal defects in adults with the Amplatzer septal occluder: intermediate and long-term results*. Clin Res Cardiol, 2007. **96**(6): p. 340-346.
8. **Trương Tú Trạch and L.v.T.s.y. học.**, *Thủ Thuật Bít Lỗ Thông Liên Nhĩ Bằng Dụng Cụ Amplatzer*. 2006.