

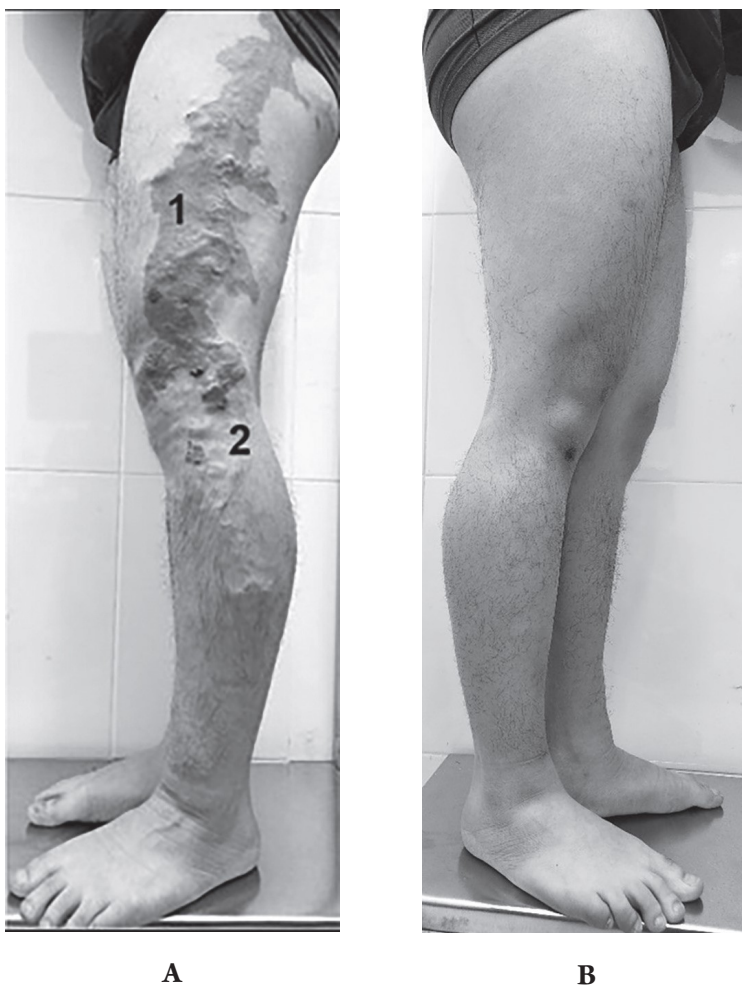Hình ảnh lâm sàng: Hội chứng Klippel Trenaunay

Nguyễn Tuấn Hải, Doãn Hữu Linh, Nguyễn Ngọc Quang

Viện Tim mạch Việt Nam, Bệnh viện Bạch Mai

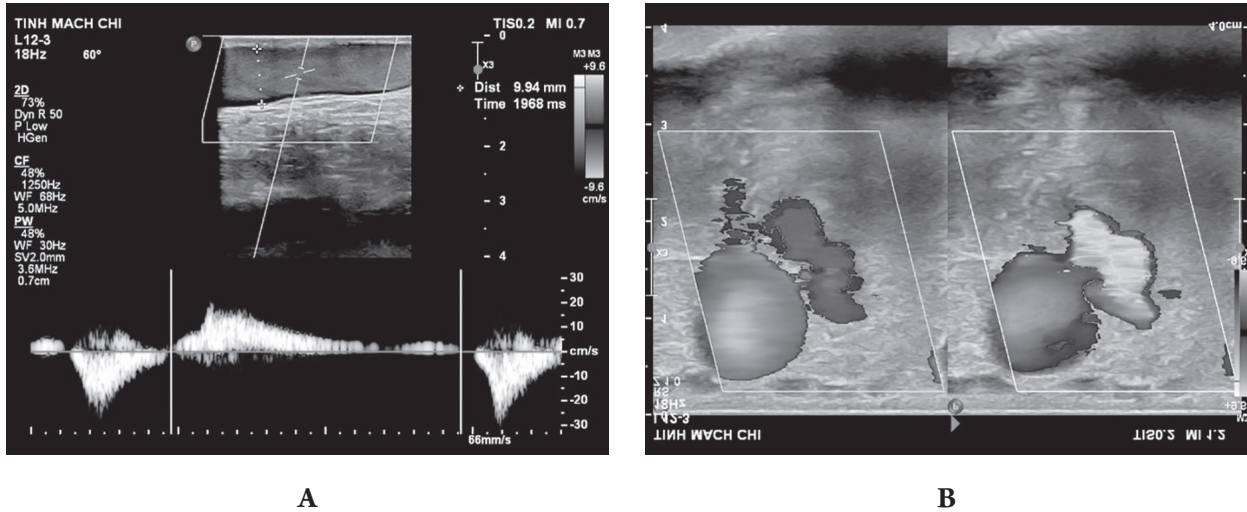
Chịu trách nhiệm chính: Nguyễn Tuấn Hải

Dấu hiệu gợi ý hội chứng Klippel Trenaunay trên lâm sàng là các nốt rượu vang, xuất hiện từ khi mới sinh, tạo thành từng mảng đỏ thẫm, phẳng, ranh giới tương đối rõ trên da, hay gặp ở chi dưới, bản chất là các dị dạng mao mạch, có thể phối hợp với dị dạng hoặc giãn các tĩnh mạch nông (như tĩnh mạch bờ ngoài) và/hoặc các tĩnh mạch trong cơ, có thể kèm phì đại mô mềm và/xương hoặc phù bạch huyết kèm theo.



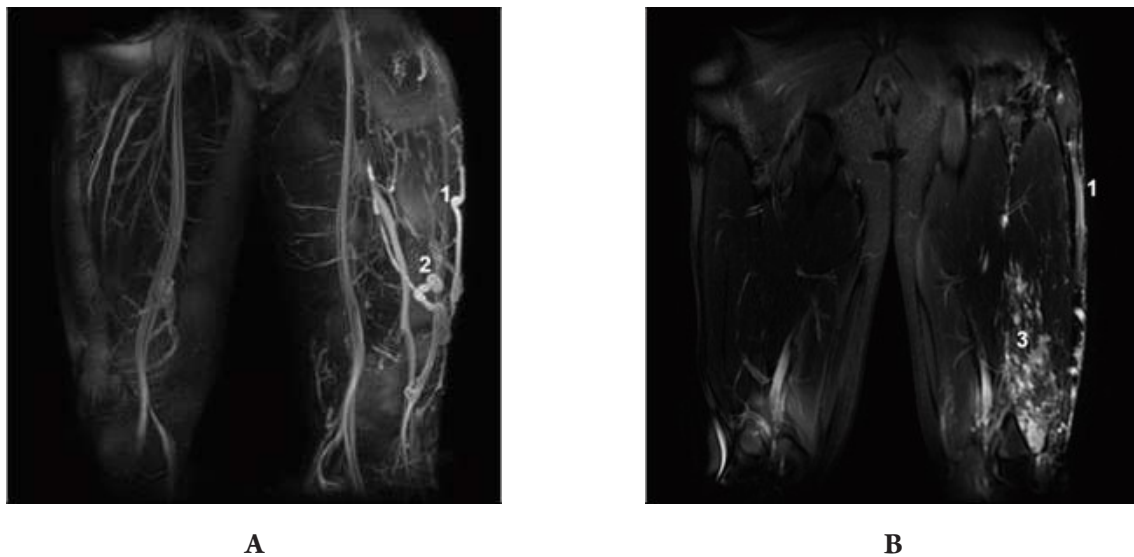
Hình ảnh dị dạng mao mạch kiểu nốt rượu vang (1A-1), và giãn tĩnh mạch nông (1A-2) ở mặt ngoài chi dưới trái (1A) so với chi bình thường (1B).

Thăm dò đầu tiên cần làm: Siêu âm Duplex có giá trị nhất phát hiện các bất thường tĩnh mạch ở các bệnh nhân này. Các dấu hiệu tìm kiếm: sự tồn tại của tĩnh mạch bào thai (tĩnh mạch bờ ngoài), dòng trào ngược bệnh lý, các búi giãn tĩnh mạch nông, giãn và/hoặc suy tĩnh mạch xuyên, dị dạng tĩnh mạch dưới da và trong cơ đồng thời phát hiện biến chứng như huyết khối cấp tính hoặc sỏi tĩnh mạch (*phleboliths*).



Hình ảnh giãn và suy tĩnh mạch bờ ngoài (2A: tĩnh mạch bờ ngoài có đường kính 10 mm, với dòng trào ngược > 500 ms), kèm theo giãn, suy tĩnh mạch xuyên (2B) ở cùng bệnh nhân

Thăm dò chuyên sâu: là cộng hưởng từ có tiêm gadolinium, giúp chẩn đoán xác định tình trạng bất thường tĩnh mạch (đặc biệt dị dạng tĩnh mạch trong cơ), đặc điểm phù mạch bạch huyết, cũng như phì đại quá mức của tổ chức da, mô mềm và xương.



Hình ảnh chụp cộng hưởng từ của bệnh nhân trên: có tồn tại tĩnh mạch bờ ngoài giãn (3A-1 và 3B-1), giãn tĩnh mạch xuyên (3A-2) và dị dạng tĩnh mạch lan tỏa trong cơ rộng giữa và rộng ngoài (3A-3)