

Hiệu quả của phối hợp Aspirin và Corticoid trong điều trị Viêm động mạch Takayasu

Nguyễn Văn Thảo

Phòng khám Đa khoa Cardio

Chịu trách nhiệm chính: Nguyễn Văn Thảo

TÓM TẮT

Một bệnh nhân nữ sinh năm 2004 được chẩn đoán viêm động mạch takayasu vào tháng 12/2018. Chúng tôi đã khởi đầu điều trị với glucocorticoid 20mg/ngày trong một tháng đầu, sau đó thêm acid acetyl salicylic (aspirin) 81mg/ngày vào liệu trình, bên cạnh các thuốc khác như là ức chế men chuyển, chẹn beta. Liệu trình điều trị này mang lại kết quả đáng kể đã được chứng minh thông qua giá trị protein phản ứng trở về giá trị bình thường, và hình ảnh phình động mạch chủ ngực trên CT scan trở về kích thước gần như một động mạch bình thường. Đây là một trường hợp biểu hiện phình động mạch chủ ngực do viêm mạch Takayasu ở Việt nam được điều trị thành công ngoạn mục với phối hợp glucocorticoid và kháng kết tập tiểu cầu.

Từ khóa: Viêm động mạch Takayasu, điều trị glucocorticoid và kháng kết tập tiểu cầu.

ĐẶT VẤN ĐỀ

Viêm động mạch Takayasu (Takayasu arteritis: TA) là một bệnh viêm động mạch hệ thống của các động mạch lớn, do hiện tượng viêm mạch máu thâm nhiễm bạch cầu hạt mạn tính, gây nên hẹp hoặc phá hủy lớp áo giữa tạo ra phình động mạch, làm tổn thương lan tỏa động mạch chủ và các nhánh của nó như là động mạch cảnh, động mạch dưới đòn, động mạch cánh tay và động mạch thận. Đôi khi các động mạch vành và động mạch phổi cũng bị ảnh hưởng. Nhưng cho đến hiện nay, cơ chế bệnh sinh của viêm

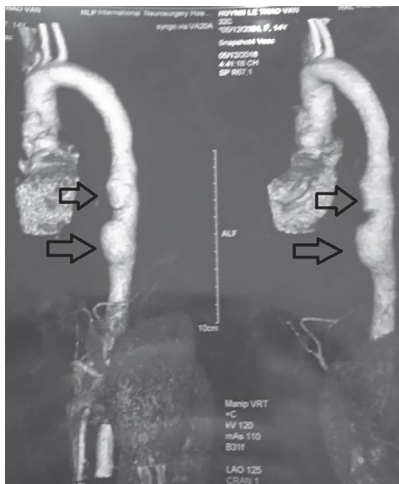
động mạch Takayasu vẫn còn chưa biết rõ. Tỷ lệ mắc TA được ước tính là 1–2 phần triệu ở Nhật Bản và 2,2 phần triệu ở Kuwait¹. Các nghiên cứu dịch tễ học gần đây cho thấy TA đang ngày càng được công nhận ở châu Âu với ước tính tỷ lệ mắc bệnh được báo cáo thay đổi từ 0,4 đến 1,5 phần triệu. Tỷ lệ mắc TA cao nhất từ trước đến nay là 40 / triệu được ước tính ở Nhật Bản và thấp nhất từ trước tới nay là 0,9 / triệu ở Mỹ. Tỷ lệ hiện mắc được báo cáo ở các dân số châu Âu khác nhau trong khoảng từ 4,7 phần triệu đến 33 phần triệu. Những khác biệt này giữa các nghiên cứu có thể bắt nguồn từ sự khác biệt về địa lý và di truyền giữa các quần thể, nhưng cũng có thể là do sự khác biệt về phương pháp luận. Trong đó tỷ lệ mắc bệnh đối với nữ giới cao hơn so với nam giới khoảng 7-8 lần². Viêm động mạch Takayasu được ghi nhận mắc cao hơn ở các quốc gia châu á, mặc dù bệnh xảy ra trên toàn thế giới¹⁻¹⁰.

Trên thế giới, việc điều trị bệnh viêm động mạch Takayasu khi đã có biến chứng phình hoặc hẹp động mạch thường ưu tiên phẫu thuật, bên cạnh đó cũng đã ghi nhận nhiều trường hợp điều trị thành công bằng phối hợp glucocorticoid với các thuốc nhóm ức chế miễn dịch như Methotrexat hoặc với thuốc kháng kết tập tiểu cầu nhóm acid acetyl salicylic. Tại Việt nam, lựa chọn điều trị đối với bệnh nhân bị phình động mạch chủ thường ưu tiên phẫu thuật hoặc đặt stent graff bên cạnh điều trị nội khoa. Do đó, việc điều trị thành công một trường hợp phình động mạch chủ do viêm động mạch Takayasu bằng

thuốc của chúng tôi hy vọng sẽ mang lại một hướng tiếp cận mới trong điều trị bệnh lý phình động mạch chủ do viêm mạch tại Việt nam nói riêng và thế giới nói chung, đặc biệt ở nhóm các quốc gia có nền kinh tế thấp.

GIỚI THIỆU CA BỆNH

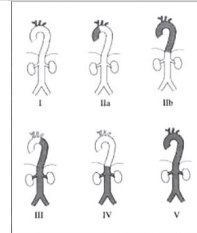
Một bé gái 14 tuổi được chẩn đoán phình động mạch chủ ngực vào tháng 12/2018 khi đến khám với chúng tôi. Triệu chứng lâm sàng đầu tiên bao gồm sốt, chán ăn, sụt cân, đau cơ, sau đó xuất hiện cảm giác hồi hộp ngực và đau bụng, đại tiện phân lỏng. Xét nghiệm có tăng protein phản ứng C siêu nhạy (CRPhs: 28.7 mg/L). Hình ảnh chụp mạch cắt lớp vi tính ngực có thuốc cản quang cho thấy phình hai đoạn động mạch chủ ngực xuống, đường kính động mạch chủ ở đoạn phình trên #1.6-1.8 cm, kéo dài #2.5cm, đường kính động mạch chủ ở đoạn phình dưới #2x 2.1cm, kéo dài #3.2cm (hình 2). Chẩn đoán viêm động mạch Takayasu với phình hai đoạn động mạch chủ ngực xuống được xác định dựa trên tiêu chuẩn chẩn đoán viêm động mạch takayasu theo các hướng dẫn của JSC 2017 về quản lý hội chứng viêm mạch máu.



Hình 1. Hình ảnh phình hai đoạn động mạch chủ ngực xuống trên phim chụp cắt lớp vi tính của bệnh nhân nữ 14 tuổi. Mũi tên chỉ vị trí phình

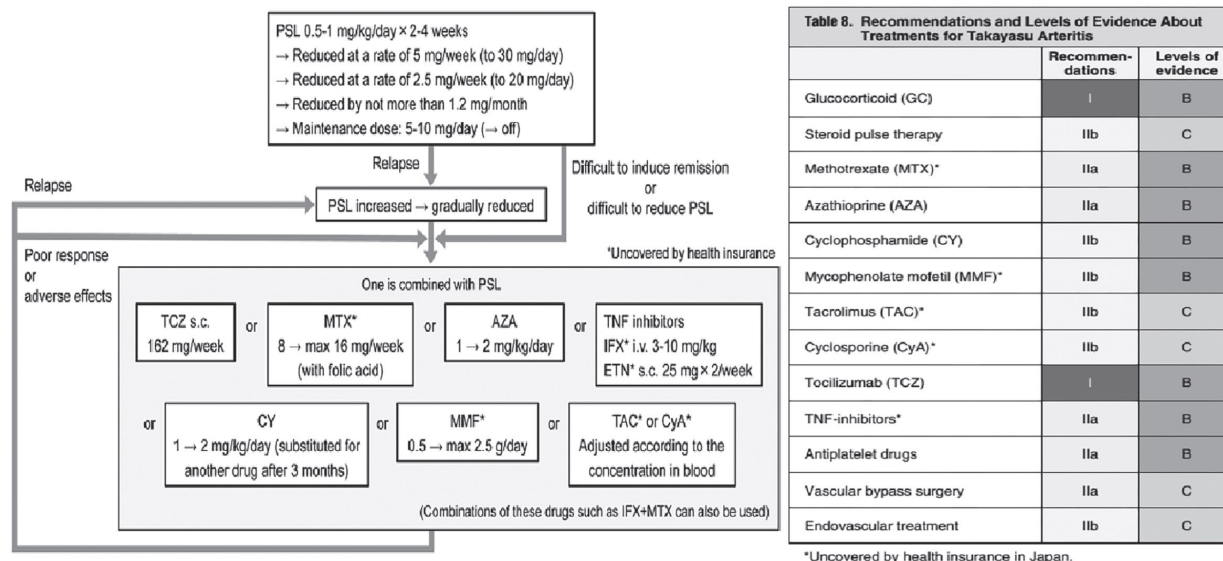
Dựa theo hình thái của tổn thương động mạch và theo phân loại tổn thương mạch máu bệnh takayasu của ACR 1994 chúng tôi phân loại bệnh nhân này thuộc typ III, và bệnh nhân bắt đầu được điều trị với liệu pháp corticoid bao gồm liệu trình prednisolone với liều khởi đầu 20mg/ngày, sau 3 tháng giảm xuống liều 10mg/ngày, và 6 tháng tiếp theo giảm xuống liều 5mg/ngày cho đến hiện tại. Bên cạnh đó, chúng tôi còn kết hợp thêm aspirin liều thấp (81mg/ngày), nhóm ức chế men chuyển, chẹn beta để tăng hiệu quả điều trị.

Type	Mạch máu bị tổn thương
I	Nhánh của cung động mạch chủ
IIa	Động mạch chủ lên, cung động mạch chủ và nhánh của nó.
IIb	Động mạch chủ lên, cung động mạch chủ và nhánh của nó, động mạch chủ xuống đoạn ngực.
III	Động mạch chủ xuống đoạn ngực, bụng và/hoặc động mạch thận.
IV	Động mạch chủ bụng và/hoặc động mạch thận.
V	Phối hợp Type IIb và Type IV
Thêm	Nếu động mạch phổi hoặc động mạch vành bị tổn thương thì thêm C(+) hoặc P(+)



Hình 2. Phân loại tổn thương mạch máu bệnh takayasu theo ACR 1994

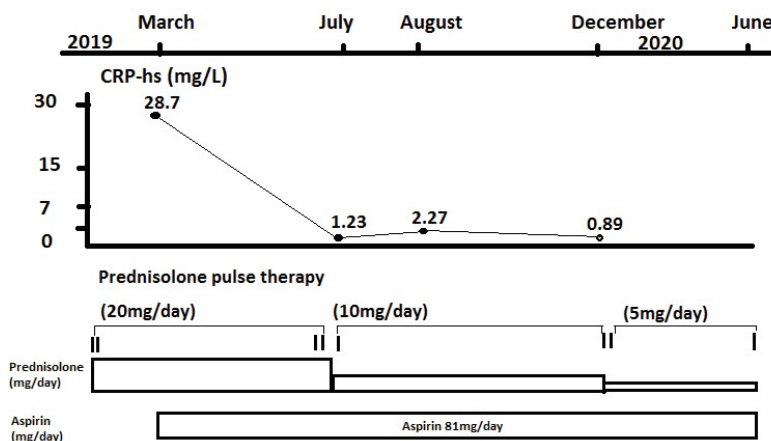
Kết quả điều trị phối hợp glucocorticoid và aspirin đã mang lại hiệu quả đáng kinh ngạc, các triệu chứng của bệnh đã cải thiện sau 18 tháng điều trị. Chỉ 3 tháng sau khi điều trị kết hợp prednisolone và Aspirin, nồng độ Hs-CRP đã trở về giá trị bình thường (từ 28.7 mg/L giảm xuống còn 1.23 mg/L) và vẫn còn duy trì ngưỡng dưới 3 mg/L trong suốt 15 tháng tiếp theo. Theo theo hướng dẫn của JSC 2017 về quản lý hội chứng viêm mạch máu, Glucocorticoid là thuốc điều trị hàng đầu ở bệnh nhân viêm động mạch takaysu, bên cạnh việc kết hợp với thuốc ức chế miễn dịch (như Methotrexate, Tocilizumab, Azathioprine, vv) hoặc thuốc kháng kết tập tiểu cầu.



Hình 3. Sơ đồ điều trị viêm động mạch takayasu theo JSC guideline 2017. PSL: Prednisolon.

Nghiên cứu ủng hộ việc sử dụng kháng kết tập tiểu cầu trong điều trị viêm động mạch takayasu (TA) của tác giả Numano và cs đã ghi nhận rằng nồng độ của Thromboxane A2 (TXB2) và yếu tố dính P của tiểu cầu là cao đáng kể, đặc biệt trong giai đoạn pha cấp của bệnh, và nồng độ Adenosin monophosphate vòng (cAMP) trong huyết tương là thấp hơn đáng kể ở những bệnh nhân viêm động mạch takayasu so với những người khác⁴. Ngoài ra, Akazawa và cs cũng đã chứng minh rằng hoạt động đông máu và ngưng kết tiểu cầu là cao hơn đáng kể ở những bệnh nhân TA thậm chí ngoài giai đoạn pha

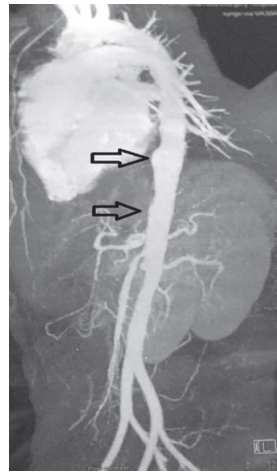
cấp⁵. Những ghi nhận này gợi ý rằng việc điều trị kéo dài aspirin có thể giúp giảm hình thành huyết khối cấp trên những mạch máu đã bị tổn thương do bệnh TA. Điều này đã được Souza và cs chứng minh điều trị kháng kết tập tiểu cầu làm giảm nguy cơ các biến cố thiếu máu cục bộ cấp ở những bệnh nhân TA⁶. Vì vậy, chúng tôi đã quyết định lựa chọn aspirin như một thuốc bổ sung vào liệu trình điều trị viêm động mạch takayasu ở bệnh nhân này, thay vì sử dụng các thuốc ức chế miễn dịch như nhiều tác giả đã công bố trong các nghiên cứu để làm giảm tác dụng phụ của các thuốc này trên bệnh nhân.



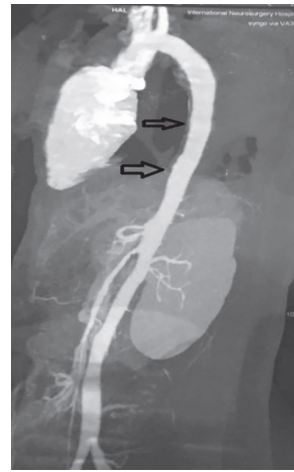
Hình 4. Liệu trình điều trị phối hợp Prednisolone và Aspirin đối với bệnh nhân TA

Nhưng điều làm chúng tôi ngạc nhiên nhất đó chính là kích thước động mạch chủ của bệnh nhân đã trở về gần như bình thường trên phim chụp mạch cắt lớp vi tính sau 12 tháng điều trị (từ 12/2018 đến 12/2019) phối hợp giữa corticoid và aspirin như đã mô tả ở trên. Đây là một kết quả hơn mong đợi,

và điều đáng mừng hơn là chúng tôi đã giảm được liều điều trị corticoid cho bệnh nhân (prednisolone 5 mg/ngày) và tiến tới sẽ kết thúc liệu trình điều trị sau 18 tháng. Ngoài ra, chúng tôi cũng chưa ghi nhận các tác dụng phụ của thuốc và các biến cố bất lợi xảy ra trên bệnh nhân cho đến thời điểm hiện tại.



Sau 03 tháng



Sau 12 tháng

Hình 5. Phình hai đoạn động mạch chủ ngực xuống xác định bởi chụp mạch cắt lớp vi tính sau điều trị corticoid + aspirin tại thời điểm 03 tháng và 12 tháng. Mũi tên chỉ vị trí phình

KẾT LUẬN

Viêm động mạch takayasu là một bệnh hiếm gặp và cơ chế bệnh sinh chưa được hiểu biết đầy đủ. Bệnh xảy ra ở trên toàn thế giới nhưng thường gặp ở các nước châu Á, tỷ lệ mắc cao hơn ở nữ giới. Bệnh có thể tiến triển nặng đến các biến chứng như hẹp, tắc, phình động mạch hoặc thậm chí vỡ thành động mạch gây tử vong. Vấn đề điều trị bệnh viêm động mạch takayasu hiện nay vẫn chưa có sự thống nhất. Điều trị phẫu thuật được chỉ định đối với những bệnh nhân có tổn thương đáng kể kèm rối loạn huyết động, chủ yếu đối với những người biểu hiện đặc điểm lâm sàng của thiếu máu não cục bộ, thiếu máu cục bộ chi làm hạn chế hoạt động hàng ngày, bệnh động mạch vành, tăng huyết áp do hẹp động mạch thận để kháng với các thuốc điều trị

THA, dẫn hoặc phình động mạch chủ tiến triển, và dẫn động mạch chủ nặng. Tại Việt Nam, việc điều trị viêm động mạch takayasu chủ yếu vẫn ưu tiên phẫu thuật hoặc đặt stent graft, có thể nhiều lý do khác nhau nhưng có thể do hầu hết bệnh nhân TA ở Việt nam được phát hiện ở giai đoạn muộn khi đã có biến chứng hẹp, dẫn hoặc phình động mạch.

Việc điều trị nội khoa thành công một trường hợp viêm động mạch takayasu đã có biến chứng phình động mạch là một thành công lớn đối với chúng tôi, giúp nâng cao vai trò của điều trị thuốc đối với những trường hợp TA và dẫn thay đổi quan niệm phẫu thuật bắt buộc trong những trường hợp TA có biến chứng dẫn, phình, hoặc hẹp động mạch. Và một sự thành công khác đối với chúng tôi đó là việc phối hợp liệu pháp glucocorticoid với

aspirin vẫn mang lại hiệu quả đáng kể trong điều trị TA, thay vì sử dụng các thuốc nhóm ức chế miễn dịch như trước đây, vừa tiết kiệm chi phí điều trị cho những bệnh nhân nghèo vừa làm giảm các tác dụng phụ của các thuốc điều trị ức chế miễn dịch. Điều này mở ra cơ hội điều trị lớn cho các bệnh nhân TA ở các quốc gia có nền kinh tế thấp như đất nước của chúng tôi.

ABSTRACT

A young female 14 years old was detected with Takayasu arteritis in December 2018. We started the therapy with glucocorticoid 20mg/ day in the first month, and then additive acid acetylsalicylic (Aspirin) 81mg/day, in addition to the other drugs such as ACEi, a beta-blocker. After 12 months, this therapy bring results positive that were demonstrated via the value C- reactive protein (CRP) from high to normal, and the image of an aortic aneurysm in CT scan is nearly the normal size after treatment. This is the first time that the combination of glucocorticoid and antiplatelet showed benefit in Takayasu disease in Viet Nam. This is a chance for the patients who are diagnosed with Takayasu arteritis, instead of using invasive methods such as aortic stent placement or operations.

TÀI LIỆU THAM KHẢO

1. Onen F, Akkoc N. Epidemiology of Takayasu arteritis. *Presse Med.* (2017), <http://dx.doi.org/10.1016/j.lpm.2017.05.034>
2. Tie Zheng, Shuai Zhu, Jia-Fu Ou, Wei-Gang Fang, Zhi-Yu Qiao, Rui-Dong Qi, Li Chen, Lei Chen, Cheng-Nan Li, Li-Li Pan, Qing Zhu, Dong Chen, Xue-Jun Sun & Jun-Ming Zhu (2018): Treatment with Corticosteroid and/or Immunosuppressive Agents before Surgery can Effectively Improve the Surgical Outcome in Patients with Takayasu's Arteritis, *Journal of Investigative Surgery*, DOI: 10.1080/08941939.2017.1408718
3. Jeong, J. and Barra, L. (2014) The Use of Anti-Platelet and/or Anticoagulant Agents in the Prevention of Large Vessel Vasculitis-Associated Ischemic Complications: A Meta-Analysis. *Open Journal of Rheumatology and Autoimmune Diseases*, 4, 114-123. <http://dx.doi.org/10.4236/ojra.2014.42017>
4. Numano F, Shimokado K, Kishi Y, Nishiyama K, Türkoglu C, Yajima M, et al. Changes in the plasma levels of thromboxane B2 and cyclic nucleotides in patients with Takayasu disease. *Jpn Circ J* 1982; 46: 16–20.
5. P-Selectin Expression, but not GPIIb/IIIa Activation, is Enhanced in the Inflammatory Stage of Takayasu's Arteritis. Natsuko Kasuya, MD; Yukio Kishi, MD*; Mitsuaki Isobe, MD; Masayuki Yoshida, MD*; Fujio Numano, MD. (*Circ J* 2006; 70: 600 – 604)
6. Akazawa H, Ikeda U, Yamamoto K, Kuroda T, Shimada K. Hypercoagulable state in patients with Takayasu's arteritis. *Thromb Haemost* 1996; 75: 712–716
7. Antiplatelet Therapy for the Prevention of Arterial Ischemic Events in Takayasu Arteritis Alexandre W. S. de Souza, MD, PhD; Natália P. Machado, MD; Vanessa M. Pereira, MD; Anne E. D. Arraes, MD; Edgard

- T. Reis Neto, MD; Henrique A. Mariz, MD; Emilia Inoue Sato, MD, PhD. ISSN-1346-9843 doi:10.1253/circj.CJ-09-0905
8. *Lancet* 2000; 356: 1023–25 Tokyo Medical and Dental University, 1-5-45 Yushima, Bunkyo-ku, Tokyo 113-8519, Japan (F Numano MD, M Okawara MD, H Inomata MD, Y Kobayashi MD) Takayasu's arteritis.
 9. Management of Takayasu arteritis: a systematic review. G Keser, H Direskeneli, K Aksu - *Rheumatology*, 2014 - academic.oup.com
 10. The Management of Takayasu's Arteritis: Personal Experience Stefano de Franciscis, Raffaele Serra, Alessandro Luongo, Giuseppe Sabino, and Alessandro Puzziello, Catanzaro, Italy. *Ann Vasc Surg* 2007; 21: 754-760 DOI: 10.1016/j.avsg.2007.03.021
 11. Improved Prognosis of Takayasu Arteritis Over the Past Decade – Comprehensive Analysis of 106 Patients – Hirokazu Ohigashi, MD; Go Haraguchi, MD, PhD; Masanori Konishi, MD, PhD; Daisuke Tezuka, MD; Tetsuo Kamiishi, MD; Takashi Ishihara, MD, PhD; Mitsuaki Isobe, MD, PhD. ISSN-1346-9843 doi:10.1253/circj.CJ-11-1108
 12. Antiplatelet Therapy in the Treatment of Takayasu Arteritis Masafumi Ueno, MD. ISSN-1346-9843 doi:10.1253/circj.CJ-10-0358
 13. Infliximab is Effective for Takayasu Arteritis Refractory to Glucocorticoid and Methotrexate Fumiko Tanaka 1, Atsushi Kawakami 1, Nozomi Iwanaga 1, Mami Tamai 1, Yasumori Izumi 1, Kouichiro Aratake 1, Kazuhiko Arima 1, Makoto Kamachi 1, Hideki Nakamura 1, Mingguo Huang 1, Hiroaki Ida 1, Tomoki Origuchi 2 and Katsumi Eguchi. (DOI: 10.2169/internalmedicine.45.1377)
 14. JCS 2017 Guideline on Management of Vasculitis Syndrome. Mitsuaki Isobe; Koichi Amano; Yoshihiro Arimura; Akihiro Ishizu; Shuichi Ito; Shinya Kaname; Shigeto Kobayashi; Yoshinori Komagata; Issei Komuro; Kimihiro Komori; Kei Takahashi; Kazuo Tanemoto; Hitoshi Hasegawa; Masayoshi Harigai; Shouichi Fujimoto; Tatsuhiko Miyazaki; Tetsuro Miyata; Hidehiro Yamada; Akitoshi Yoshida; Takashi Wada; Yoshinori Inoue; Haruhito A. Uchida; Hideki Ota; Takahiro Okazaki; Mitsuho Onimaru; Tamihiko Kawakami; Reiko Kinouchi; Atsushi Kurata; Hisanori Kosuge; Ken-ei Sada; Kunihiko Shigematsu; Eiichi Suematsu; Eijun Sueyoshi; Takahiko Sugihara; Hitoshi Sugiyama; Mitsuhiro Takeno; Naoto Tamura; Michi Tsutsumino; Hiroaki Dobashi; Yoshikazu Nakaoka; Kenji Nagasaka; Yasuhiro Maejima; Hajime Yoshifuji; Yoshiko Watanabe; Shoichi Ozaki; Takeshi Kimura; Hiroshi Shigematsu; Keiko Yamauchi-Takahara; Toyoaki Murohara; Shin-ichi Momomura on behalf of the JCS Joint Working Group.
 15. Góp phần chẩn đoán và điều trị viêm động mạch takayasu: nhân 5 trường hợp lâm sàng. Prof. Pham Nguyen Vinh, Dr. Ho Minh Tuan. <http://vnha.org.vn/upload/hoinghi/BSTUANtakayasu>