

Nghiên cứu đặc điểm cấu trúc tổn thương động mạch chủ trong lập kế hoạch và lựa chọn kích thước dụng cụ điều trị tách thành động mạch chủ Stanford B cấp

Lê Xuân Thiện, Phạm Mạnh Hùng

Nguyễn Ngọc Quang, Phạm Minh Tuấn

Viện Tim mạch Việt Nam, Bệnh viện Bạch Mai

TÓM TẮT

Mục tiêu: Nghiên cứu cấu trúc tổn thương trong tách thành động mạch chủ (ĐMC) Stanford B cấp trên phim chụp cắt lớp vi tính trong lập kế hoạch và lựa chọn kích thước dụng cụ can thiệp nội mạch.

Đối tượng và phương pháp nghiên cứu: Nghiên cứu mô tả 85 bệnh nhân được chẩn đoán tách thành ĐMC Stanford B cấp từ 1/2014-6/2019 tại Viện Tim mạch Việt Nam.

Kết quả: Qua phân tích cấu trúc ĐMC ở bệnh nhân tách thành ĐMC cấp trên phim chụp cắt lớp vi tính 64 dãy cho thấy vết rách nguyên uỷ kích thước: $18,1 \pm 11,6$ mm. Đường kính ĐMC xuống lớn nhất $42,4 \pm 12,5$ mm trong đó số bệnh nhân có đường kính lớn nhất > 40 mm chiếm 42,35%. Đường kính phần kết nối đầu gần $30,1 \pm 4,5$ mm. Đường kính ĐMC xuống đầu gần lớn hơn đường kính đầu xa ($30,1 \pm 4,5$ mm so với $23,0 \pm 4,4$ với $p < 0,05$).

Kết luận: Tách thành ĐMC xuống có giãn đường kính lớn nhất > 40 mm chiếm 42,35%. Đường kính kết nối đầu gần $30,1 \pm 4,5$ mm, đường kính đầu gần ĐMC xuống lớn hơn đường kính đầu xa.

Từ khoá: Tách thành ĐMC cấp, cấu trúc.

ĐẶT VẤN ĐỀ

Tách thành động mạch chủ (ĐMC) cấp là một cấp cứu nội khoa nặng nguy cơ tử vong cao. Kinh điển phẫu thuật thay đoạn động mạch chủ ở bệnh nhân tách thành động mạch chủ cấp có biến chứng là một đại phẫu thuật với đường mổ lớn và có nhiều nguy cơ tử vong cũng như các biến chứng nặng. Can thiệp nội mạch ra đời là một kỹ thuật ít xâm lấn đã mang lại kết quả cao trong điều trị bệnh lý ĐMC. Can thiệp nội mạch là phương pháp đưa một hệ thống bao gồm khung nhớ hình có màng bọc gọi là Stentgraft qua đường động mạch đùi đặt vào vị trí tổn thương ĐMC từ vị trí kết nối đầu gần (Landing zone) ít nhất 20 mm “không tổn thương” của ĐMC xuống phủ qua vết rách nguyên uỷ để ngăn không cho dòng máu đi qua vết rách nguyên uỷ vào lòng giả do đó sẽ làm giảm áp lực trong lòng giả ngăn không cho vỡ ĐMC đồng thời tạo điều kiện thúc đẩy quá trình huyết khối lòng giả [1]. Như vậy nghiên cứu cấu trúc động mạch chủ trên phim cắt lớp vi tính như đường kích và vị trí vết rách so với vị trí xuất phát động mạch dưới đòn trái, đường kính và chiều dài của phần kết nối đầu gần, kích thước

và tổn thương đường vào động mạch đùi... có vai trò quan trọng trong chẩn đoán xác định tách thành ĐMC cấp, phân loại vị trí cũng như phân loại biến chứng để có thái độ xử trí cấp cứu ngoài ra phân tích cấu trúc tổn thương của thành ĐMC có vai trò quan trọng trong việc lựa chọn kích thước Stentgraft phù hợp với tổn thương cũng như đóng vai trò then chốt trong lập kế hoạch can thiệp nội mạch [2], vì vậy chúng tôi thực hiện nghiên cứu này nhằm phân tích cấu trúc tổn thương ĐMC ở nhóm bệnh nhân tách thành ĐMC Stanford B cấp có biến chứng được can thiệp nội mạch.

ĐỐI TƯỢNG VÀ PHƯƠNG PHÁP NGHIÊN CỨU

Đối tượng nghiên cứu

Tiêu chuẩn lựa chọn

Tiêu chuẩn chẩn đoán tách thành ĐMC được dựa trên Khuyến cáo 2010 của Hội Tim mạch học Việt Nam và tiêu chuẩn của Hội Tim mạch Hoa Kỳ (ACC), Hội Tim mạch châu Âu (ESC) về chẩn đoán và xử trí bệnh lý động mạch chủ [1], [3], bao gồm:

Lâm sàng: Gồm các triệu chứng cơ năng và thực thể định hướng bệnh nhân tách thành ĐMC cấp xuất hiện trong 2 tuần: 1, Cơn đau ngực, lưng, bụng dữ dội đột ngột. 2, Yếu tố nguy cơ tách thành ĐMC như THA, tiền sử gia đình, Hội chứng marfan. 3, Khám lâm sàng có các triệu chứng nguy cơ cao tách thành ĐMC: Huyết áp chênh, mất mạch bên, dấu hiệu TK khu trú...

Chẩn đoán xác định dựa trên hình ảnh MSCT 64 dãy có các hình ảnh điển hình tách thành ĐMC Stanford B: Vết rách nội mạch làm lớp áo trong tách khỏi lớp áo giữa tạo ra lòng giả và lòng thật, Vết rách nguyên uỷ phía sau động mạch dưới đòn trái [2].

Tiêu chuẩn loại trừ

- Bệnh nhân không đồng ý tham gia vào nghiên cứu.
- Trên MSCT hình ảnh tách ngược lan lên vào phần quai động mạch chủ.

- Bệnh nhân dị ứng thuốc cản quang không chụp được MSCT.

Phương pháp nghiên cứu

Thiết kế nghiên cứu

Nghiên cứu mô tả cắt ngang tiến cứu theo thời gian.

Áp dụng công thức tính cỡ mẫu cho nghiên cứu ước tính một tỷ lệ:

$$n = \frac{(Z_{\alpha/2})^2 p^* (1 - p^*)}{E^2}$$

Trong đó:

- n: cỡ mẫu tối thiểu
- p*: Là tỷ lệ BN có ĐK ĐMCX >40mm ở nghiên cứu trước, lấy p* = 20%
- α là tỷ lệ sai lầm loại I, chọn α = 0,05.
- E là sai số chấp nhận, chọn E = 0,1.
- Kết quả: cỡ mẫu tối thiểu n = 62

Quy trình tiến hành nghiên cứu

- Lựa chọn bệnh nhân vào nghiên cứu (theo trình tự thời gian), tiến hành thu thập số liệu lâm sàng, cận lâm sàng, đo các thông số trên phim MSCT có thuốc cản quang.

Các thông số nghiên cứu

- Các thông số lâm sàng cơ bản: Mức độ đau, nhịp tim, huyết áp.
- Các thông số cận lâm sàng: Creatinin, chỉ số trên siêu âm tim, siêu âm mạch.
- Thông số trên MSCT khi nhập viện:

Xử dụng phần mềm 3 mensio đo các thông số theo khuyến cáo của Hội Tim mạch Việt Nam [1], [4],[3]:

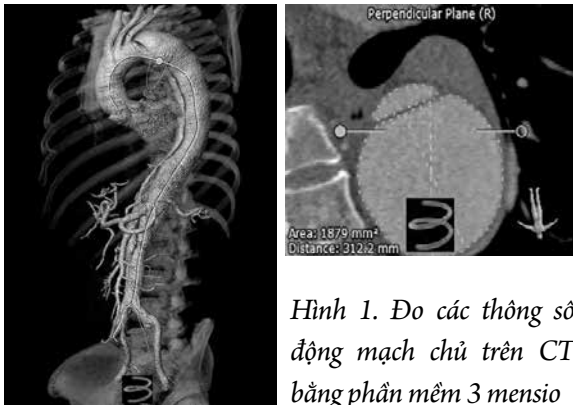
+ Đo kích thước: Đường kính, diện tích theo đường kính ngoài, đặt thước vuông góc với trục dòng máu tại các vị trí: Gốc ĐMC, Vị trí lớn nhất ĐMC lên, Vị trí ngay sau ĐM cảnh chung trái, Ngay sau ĐM dưới đòn trái, Đoạn đầu ĐMC xuống (Sau ĐM dưới đòn 2 cm), Đoạn giữa ĐMC xuống (Vị trí ngang chỗ chia ĐM phổi), Đoạn xa ĐMC xuống (Vị trí ngang mức cơ hoành), Vị trí ĐM thân tạng,

ĐM thận dưới, ĐMC bụng (dưới đm thận 5 cm), Ngã ba chủ chậu, ĐM chậu gốc phải, trái.

+ Đo đường kính chung và diện tích ĐMC xuống lớn nhất, ĐK và diện tích lòng giả lớn nhất, ĐK và diện tích lòng thật nhỏ nhất.

+ Đo kích thước lỗ rách nguyên uỷ, đo khoảng cách từ vị trí vết rách nguyên uỷ đến vị trí ngay sau động mạch dưới đòn trái.

+ Đánh giá các nhánh bên xuất phát từ lòng giả, lòng thật, [5] [4].



Hình 1. Đo các thông số động mạch chủ trên CT bằng phần mềm 3 mensio

Xử lý thống kê số liệu nghiên cứu

Các số liệu thu thập được trong nghiên cứu được nhập và xử lý bằng các phần mềm thống kê STATA 16.

Kết quả thống kê thể hiện tỷ lệ %, giá trị trung bình ± độ lệch chuẩn.

Bảng 2. Kích thước các cấu trúc của thành ĐMC bị tách cấp

STT	Vị trí giải phẫu	Chỉ số	Trước CT	
			Trung bình	SD
1	Gốc ĐMC	Đường kính	35,5	3,6
		Diện tích	873,7	190,7
2	ĐMC lên	Đường kính	36,3	3,5
		Diện tích	940,7	214,4
3	Quai ĐMC	Đường kính	33,1	3,8
		Diện tích	748,5	178,5

KẾT QUẢ

Đặc điểm chung của đối tượng nghiên cứu

Từ tháng 1/2014 đến tháng 06/2019 chúng tôi thực hiện nghiên cứu trên 85 bệnh nhân tách thành ĐMC Stanford B cấp thoả mãn tiêu chuẩn lựa chọn bệnh nhân:

Bảng 1. Đặc điểm của đối tượng nghiên cứu

Đặc điểm	n(%)
Giới tính Nam	72(84,71%)
Tuổi (năm)	56±10
Tăng huyết áp	69(81,18%)
Đái tháo đường	11(12,94%)
Suy thận mạn	16(18,82%)
Hút thuốc lá	43(50,59)
Tiền sử bệnh mạch vành mạn	2(2,35%)
Tiền sử tai biến mạch não	1(1,18%)

Đặc điểm cấu trúc tổn thương trên động mạch chủ

Kích thước tại các vị trí theo mốc giải phẫu chúng tôi thu được kết quả kích thước của lòng giả, lòng thật, toàn bộ động mạch chủ. Có 36 bệnh nhân với đường kính ĐMC xuống lớn > 40 mm chiếm 42,35%. Kích thước đầu gần của ĐMC xuống lớn hơn kích thước đầu xa (30,1± 4,5 mm so với 23,0± 4,4 với p < 0,05).

4	Ngay sau ĐM cảnh chung trái		Đường kính	30,9	3,4
			Diện tích	661,3	159,4
5	ĐMC xuống	Ngay sau ĐM dưới đòn trái	Đường kính	30,1	4,5
			Diện tích	581,6	193,7
		Sau động mạch dưới đòn 2 cm	Đường kính	30,6	9,5
			Diện tích	545,5	447,8
		Ngang chỗ chia đôi ĐM phổi	Đường kính	28,3	7,6
			Diện tích	490,5	360,0
		ĐMC tại vị trí cơ hoành	Đường kính	24,2	20,9
			Diện tích	263,8	176,3
		Bắt đầu ĐM thân tạng	Đường kính	23,0	4,4
			Diện tích	278,2	167,9
		ĐMC tại vị trí xuất phát động mạch thận dưới	Đường kính	18,1	4,0
			Diện tích	195,7	108,1
		ĐMC bụng khoảng 5 cm dưới chỗ xuất phát của ĐM thận dưới	Đường kính	17,1	3,6
			Diện tích	178,0	96,0
		ĐMC bụng chỗ chia chủ chậu	Đường kính	16,6	4,3
			Diện tích	169,9	95,0
6	ĐM chậu gốc phải		Đường kính	13,6	11,9
			Diện tích	102,4	52,0
7	ĐM chậu gốc trái		Đường kính	13,9±15,6	11,4(10,2 – 13,9)
			Diện tích	100,4	58,2
8	Lòng thật (nhỏ nhất)		Đường kính	19,4	4,1
			Diện tích	154,1	92,7
9	Lòng giả (lớn nhất)		Đường kính	36,3	11,2
			Diện tích	755,2	571,0
10	ĐMC xuống (lớn nhất)		Đường kính	42,4	12,5
			Diện tích	1244,8	810,8
11	Thể tích ĐMC xuống			133,0	83,1

Đặc điểm kích thước và vị trí vết rách nguyên uỷ

Kích thước vết rách nguyên uỷ và tương quan vị trí so với động mạch dưới đòn chúng tôi thu được kết quả các vết rách phần lớn ở gần vị trí ngay sau động mạch dưới đòn trái.

Bảng 3. Đặc điểm kích thước và vị trí của vết rách nguyên uỷ

Vị trí vết rách (lỗ vào) Phần lõi (%)	Kích thước(mm)	Min-Max
Kích thước vết rách	18,1±11,6	6 - 57
Khoảng cách từ vết rách nguyên uỷ đến ĐM dưới đòn trái	14,0 (4,5 – 33,0)	1-172
Lóc tách tới vị trí cách ĐM dưới đòn trái	2 (1-5)	1-15

BÀN LUẬN

Đặc điểm chung của bệnh nhân tách thành ĐMC cấp.

Nghiên cứu của chúng tôi thực hiện trên 85 bệnh nhân tách thành ĐMC cấp với độ tuổi trung bình là 56 ± 10 , nam giới chiếm chủ yếu (84,71%). Tương tự như các nghiên cứu khác tách thành động mạch chủ thường gặp ở lứa tuổi trung niên và gặp ở nam nhiều hơn ở nữ giới. Trong phân tích các yếu tố nguy cơ ta thường gặp bệnh nhân có các nguy cơ tim mạch cao như đái tháo đường, tai biến mạch não, hút thuốc, rối loạn lipid máu nhưng đặc biệt là tăng huyết áp với tỷ lệ gặp rất cao 81,18%. THA là yếu tố trực tiếp gây tổn thương lớp nội mạc ĐMC đồng thời do áp lực trực tiếp lên thành ĐMC làm lóc các lớp của ĐMC [6], [7].

Đặc điểm cấu trúc tổn thương trên động mạch chủ

Đường kính lớn nhất của ĐMC đoạn xuống càng lớn thì nguy cơ biến cố càng cao, trong nghiên cứu của chúng tôi đường kính lớn nhất ĐMC xuống là $42,4 \pm 12,5$ mm, như vậy bệnh nhân có đường kính ĐMC xuống lớn nhất > 40 mm là 42,3%. Tương tự trong nghiên cứu của Min Zhou đường kính lớn nhất của ĐMC xuống là $40,2 \pm 11,2$ mm [7]. Trong nghiên cứu của Christian smedberg cho thấy cấu trúc động mạch chủ liên quan đến kết quả sống còn của bệnh nhân, diện tích lòng giả của ĐMC tại vị trí ngang mức chỗ chia động mạch phổi (FLA) > 50% diện tích chung làm tăng nguy cơ tử vong (OR 9,8 với $p=0,008$) [8].

Phần kết nối đầu gân: Trong nghiên cứu của

chúng tôi đường kính vị trí ĐMC ngay sau động mạch dưới đòn là $30,1 \pm 4,5$ mm, kích thước vết rách nguyên uỷ là $18,1 \pm 11,6$ mm và khoảng cách từ vết rách nguyên uỷ đến động mạch dưới đòn trái là 14,0 (4,5 – 33,0) mm. Trong nghiên cứu Liu L đường kính phần kết nối đầu gân là 31.1 ± 3.2 mm [6]. Kỹ thuật TEVAR trong tách thành ĐMC với vai trò phủ qua vết rách đầu gân, mở rộng lòng thật cải thiện tình trạng giảm tưới máu, làm giảm áp lực trong lòng giả, thúc đẩy quá trình huyết khối lòng giả [9]. Tuy nhiên, giải phẫu phức tạp của từng trường hợp cần phân tích kỹ cấu trúc phần kết nối đầu gân. Phần kết nối đầu gân phải ở phần ĐMC “bình thường” phần che phủ ít nhất cách vị trí vết tách 20 mm [4]. Khi vết tách đầu gân cách xa động mạch dưới đòn trái, việc lập kế hoạch cho phần kết nối đầu gân của Stentgraft thường thực hiện ở ngay sau động mạch dưới đòn trái. Những trường hợp vết tách gần ĐM dưới đòn trái ta cần kéo dài phần được kết nối do đó phải đặt Stengraft phủ qua một phần của lỗ động mạch dưới đòn trái để tăng gắn kết và đảm bảo rằng toàn bộ vết rách được phủ kín [10]. Trong khoảng gần 40% số trường hợp, việc phủ động mạch dưới đòn là cần thiết để đóng vết rách đầu gân. Những trường hợp tiền sử bắc cầu chủ vành có sử dụng cầu nối từ động mạch vú trong trái, tắc của động mạch đốt sống phải cần thực hiện chuyển vị động mạch dưới đòn-động mạch cảnh hoặc làm cầu nối động mạch dưới đòn với động mạch cảnh [10].

Lựa chọn kích cỡ Stentgraft thích hợp là điều rất quan trọng trong điều trị tách thành ĐMC cấp. Có bằng chứng cho thấy rằng nguy cơ RTAD tăng

lên nếu ta chọn Stentgraft quá lớn so với kích thước phần kết nối đầu gần của ĐMC. Đối với phần đầu xa việc đo đạc toàn bộ đường kính động mạch chủ (Cả lòng giả và lòng thật, Stengraft sẽ giúp mở rộng lòng thật về phía lớp áo ngoài của động mạch chủ bằng tính chất tự nở của khung Stentgraft, giúp tăng khả năng tái cấu trúc tốt hơn. Tuy nhiên, có trường hợp trong đó có sự khác biệt giữa vùng kết nối đầu gần và đầu xa nhỏ hơn có ý nghĩa, vì vậy cần lựa chọn những Stentgraft có cấu trúc thuận nhỏ đầu xa để đường kính đầu xa không bị quá to so với đường kính mạch. Trong nghiên cứu của chúng tôi đường kính của đoạn gần lớn hơn đoạn xa ($30,1 \pm 4,5$ mm so với $23,0 \pm 4,4$ với $p < 0,05$). Trong nghiên cứu của Hyunsik Jang cho thấy mức độ đường kính đoạn xa lớn hơn đường kính ĐMC đoạn xa là yếu tố độc lập dự đoán nguy cơ gây tổn thương vết rách mới ở đoạn xa [11].

Phủ vết rách nguyên phát là mục tiêu chính của TEVAR trong tách thành ĐMC cấp. Chiều dài che

phủ cần được xem xét để cải thiện đường kính lòng thật và phủ các vết rách thứ phát phía đầu xa là mục tiêu ưu tiên sau đó. Để cải thiện tình trạng tái cấu trúc ĐMC với đoạn phủ dài hơn phải được cân bằng với nguy cơ liệt tủy do phủ các động mạch đốt sống. Vì lý do đó, trong các nghiên cứu ưu tiên đặt stent phủ đến mức cơ hoành để tối đa khả năng tái cấu trúc của động mạch chủ [10].

KẾT LUẬN

Qua nghiên cứu 85 bệnh nhân tách thành ĐMC Stanford B cấp từ tháng 1/2014 đến tháng 06/2019 tại Viện Tim mạch Việt Nam chúng tôi nhận thấy Tách thành ĐMC xuống có giãn đường kính lớn nhất > 40 mm chiếm 42,35 % và Đường kính kết nối đầu gần là $30,1 \pm 4,5$ mm. Đường kính đầu gần ĐMC xuống lớn hơn đường kính đầu xa. Đây là các thông số góp phần giúp cho việc lập kế hoạch và lựa chọn kích thước dụng cụ trong can thiệp nội mạch điều trị bệnh nhân tách thành động mạch chủ cấp.

ABSTRACT

Morphological patterns of acute type B aortic Dissection in preoperative planning and sizing for thoracic endovascular aortic repair

Objectives: The Aim was to analyse morphology of acute type B aortic Dissection on CT scan in preoperative planning and sizing for thoracic endovascular aortic repair.

Methods: This was a observe study type. The study group consisted of the 85 patients who were acute type B aortic dissection in Viet Nam heart Institute during 1/2014-6/2019.

Results: Entry tears diameter was $18,1 \pm 11,6$ mm. The mean maximum diameter of the descending aorta was $42,4 \pm 12,5$ mm and there are 42,35 % patients with maximum descending aortic diameters > 40 mm. Proximal landing zone was $30,1 \pm 4,5$ mm. The diameter of proximal thoracic descending aorta was larger than the distal ($30,1 \pm 4,5$ mm vs $23,0 \pm 4,4$, $p < 0,05$)

Conclusion: 42,35% patients with maximum descending aortic diameters > 40 mm. The proximal landing zone was $30,1 \pm 4,5$ mm and the diameter of proximal thoracic descending aorta was larger than the distal.

Keywords: Acute aortic dissection, Morphology.

TÀI LIỆU THAM KHẢO

1. **Hội Tim mạch học Việt Nam (2010)**. *Khuyến cáo 2010 về các bệnh tim mạch và chuyển hóa, khuyến cáo của Hội Tim mạch học Việt Nam về chẩn đoán và xử trí bệnh lý động mạch chủ ngực*, Nhà xuất bản Y học, 115-161.
2. **Kamman A V, van Herwaarden J A, Orrico M, et al (2016)**. “Standardized Protocol to Analyze Computed Tomography Imaging of Type B Aortic Dissections”. *J Endovasc Ther*, **23 (3)**, 472-482.
3. **Lombardi J V, Hughes G C, Appoo J J, et al (2020)**. “Society for Vascular Surgery (SVS) and Society of Thoracic Surgeons (STS) reporting standards for type B aortic dissections”. *J Vasc Surg*, **71 (3)**, 723-747.
4. **Kim Y-W K Y-J P D-K**. Optimal Imaging for Aortic Dissection. *Endovascular Today*, 2015.
5. **Junyuan L (2015)**. “Centerline analysis for the measurement of aortic diameter at proximal landing zone in type B aortic dissection: a preliminary study”. *Journal of Interventional Radiology*, **00 (10)**.
6. **Liu L, Zhang S, Lu Q, et al (2016)**. “Impact of Oversizing on the Risk of Retrograde Dissection After TEVAR for Acute and Chronic Type B Dissection”. *J Endovasc Ther*, **23 (4)**, 620-625.
7. **Zhou M, Bai X, Ding Y, et al (2017)**. “Morphology and Outcomes of Total Endovascular Treatment of Type B Aortic Dissection with Aberrant Right Subclavian Artery”. *Eur J Vasc Endovasc Surg*, **54 (6)**, 722-728.
8. **Smedberg C, Hultgren R, Delle M, et al (2018)**. “Temporal and Morphological Patterns Predict Outcome of Endovascular Repair in Acute Complicated Type B Aortic Dissection”. *Eur J Vasc Endovasc Surg*, **56 (3)**, 349-355.
9. **Ma T, Dong Z H, Fu W G, et al (2018)**. “Incidence and risk factors for retrograde type A dissection and stent graft-induced new entry after thoracic endovascular aortic repair”. *J Vasc Surg*, **67 (4)**, 1026-1033 e1022.
10. **Sobocinski J, Delloye M, Hongku K, et al (2019)**. “Malperfusions in Acute Type B Aortic Dissection- Predictors of Outcomes”. *Ann Vasc Surg*, **59** 119-126.
11. **Jang H, Kim M D, Kim G M, et al (2017)**. “Risk factors for stent graft-induced new entry after thoracic endovascular aortic repair for Stanford type B aortic dissection”. *J Vasc Surg*, **65 (3)**, 676-685.